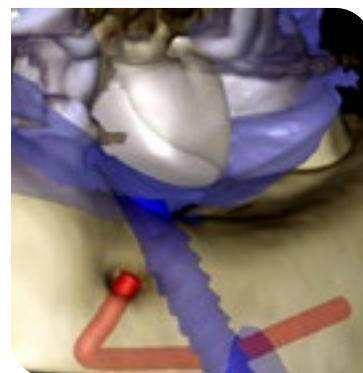
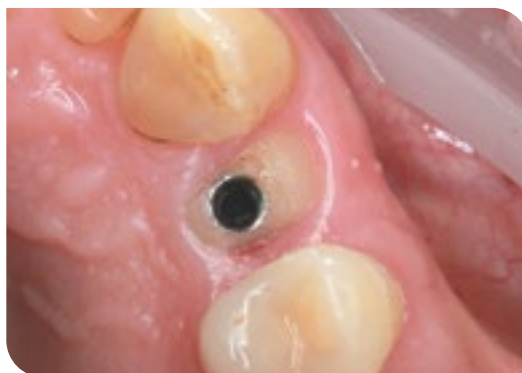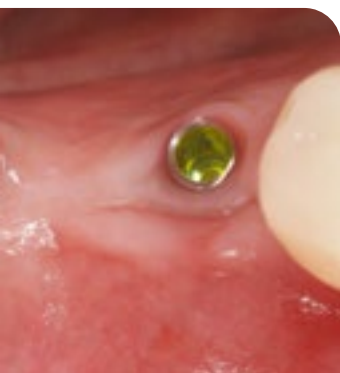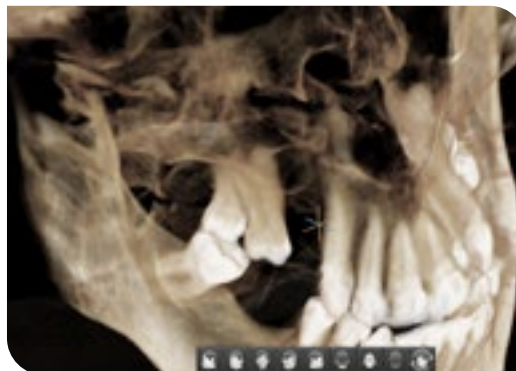


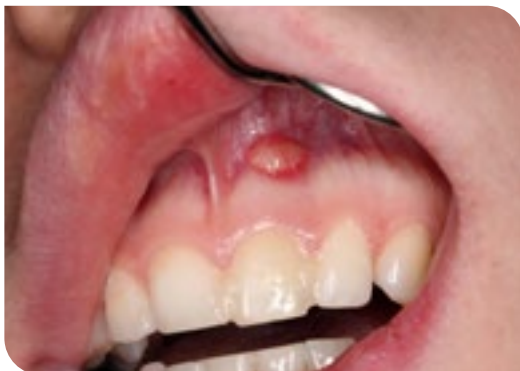# KLINICKÉ PŘÍPADY BIONIQ®



Tato sbírka klinických případů obsahuje kazuistiky s použitím implantačního [systému BioniQ®](#), který je založen na jednoduchosti a efektivitě a splňuje vysoké nároky na dlouhodobou funkčnost a estetiku ošetření. Moderní implantační systém BioniQ® obsahuje nástroje nejen pro konvenční, ale také pro [navigovanou chirurgii](#).

---

<b>Odložená implantace a okamžité zatížení v estetické zóně u dospívajících</b>	<b>4</b>
Doc. MUDr. Martin Starosta, Ph.D.	
<b>Okamžitá implantace a miniinvazivní technika Sealing Socket Abutment</b>	<b>8</b>
MUDr. Václav Veselský	
<b>Plně navigovaná implantace BioniQ® při malém objemu kosti</b>	<b>12</b>
MUDr. Pavel Hyšpler	
<b>Pilotní navigovaná implantace BioniQ® v kombinaci s aktivní navigací</b>	<b>16</b>
MUDr. Jiří Hrkal	
<b>Správná protetika pro dlouhodobý úspěch s implantáty BioniQ® Plus</b>	<b>20</b>
Dr. Volker Bonatz, M.Sc., M.Sc.	
<b>Plně navigovaná implantace se třemi implantáty BioniQ®</b>	<b>24</b>
MUDr. Jiří Hrkal	
<b>Implantáty a protetika pro pacienty ve vyšším věku</b>	<b>28</b>
Dr. Volker Bonatz, M.Sc., M.Sc.	
<b>Chirurgicko-protetické ošetření atrofované horní a dolní čelisti implantáty BioniQ® S2.9</b>	<b>32</b>
Dr. Volker Bonatz, M.Sc., M.Sc.	
<b>Kompletní rekonstrukce chrupu pomocí implantátů BioniQ® a BioniQ® Plus</b>	<b>36</b>
Doc. MUDr. Martin Starosta, Ph.D.	

---

# ODLOŽENÁ IMPLANTACE A OKAMŽITÉ ZATÍŽENÍ V ESTETICKÉ ZÓNĚ U DOSPÍVAJÍCÍ



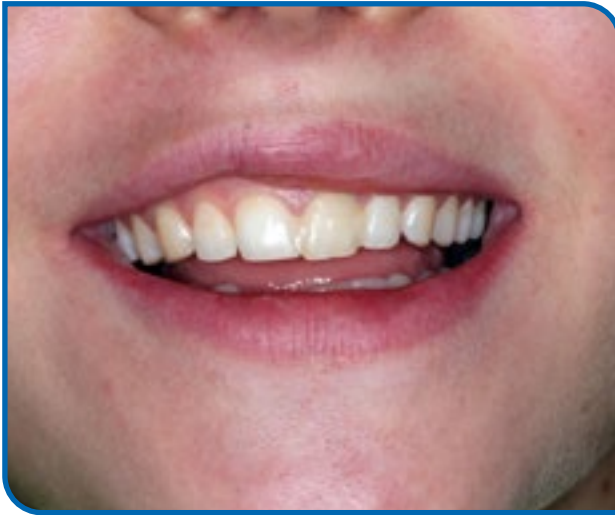**Doc. MUDr. Martin Starosta, Ph.D.**  
(Česko)

- Martin Starosta vystudoval stomatologii na Univerzitě Palackého v Olomouci. Následně působil jako asistent na Stomatologické klinice Fakultní nemocnice v Olomouci.
- V roce 1999 byl jmenován soudním znalcem v oboru forenzní stomatologie.
- V roce 2023 převzal vedení katedry zubního lékařství Lékařské fakulty Ostravské univerzity. Současně také provozuje svou soukromou praxi v Olomouci.
- Je členem výboru České parodontologické společnosti a členem mezinárodních organizací, jako je Evropská parodontologická federace (EFP) a Mezinárodní tým pro implantologii (ITI). Výsledky své práce prezentuje v řadě odborných sdělení a vědeckých článků, je autorem učebnic a uznávaným přednášejícím v České republice i zahraničí.

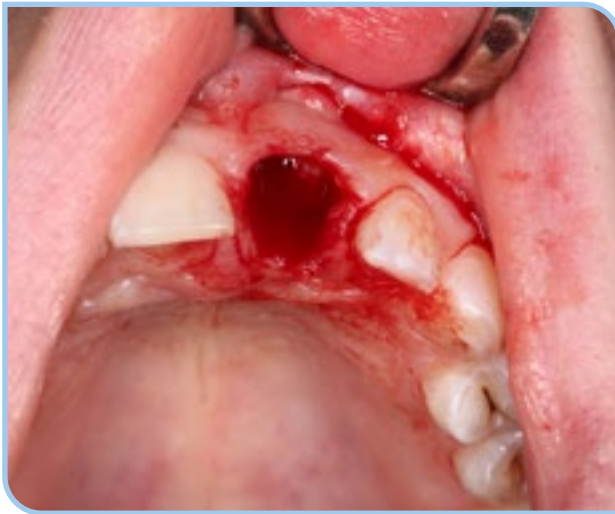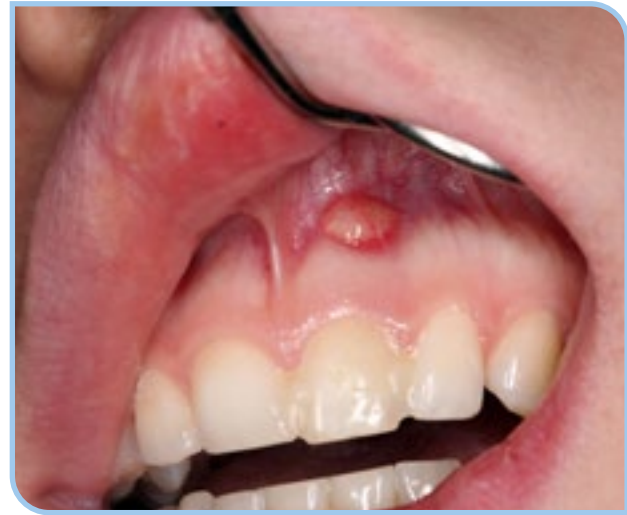## ANAMNÉZA

Osmnáctiletá pacientka si stěžovala na recidivující píštěl na zubu 21 v důsledku úrazu. Při nehodě na kole, ke které došlo před pěti lety, došlo k poranění horního rtu a subluxaci levého horního řezáku. Po sešití měkkých tkání a repozici zubu 21 podstoupila další ošetření u svého zubního lékaře. Před čtyřmi lety došlo ke změně barvy zubu. Následovalo několik endodontických ošetření. Protože byl zub uvolněný, byl pomocí kompozitu zafixován k okolním zubům.

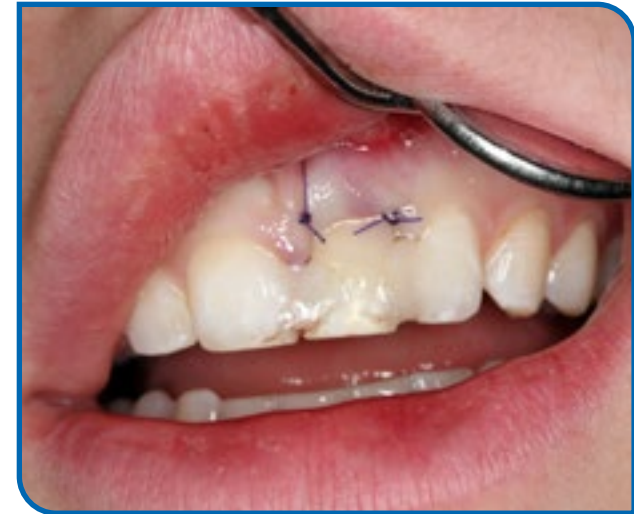**1** Výchozí situace: nepravidelná linie úsměvu byla způsobena deformací rtu v důsledku úrazu.



**2** Chronická píštěl v oblasti 21, zařizovaný zub 21 s odlišným zbarvením. Intraorální rentgenový snímek zubu 21 potvrdil neúplné endodontické ošetření a částečnou resorpci kořene.

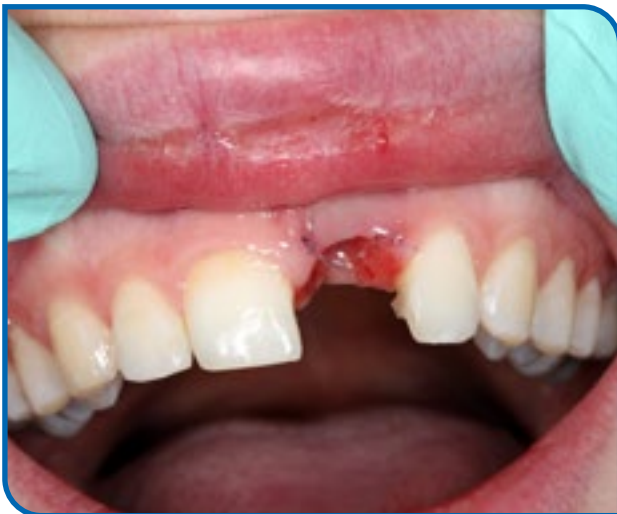

**3** Po extrakci a exkochleaci byla provedena revize extrakční rány. Vestibulární stěna lůžka byla zachována s výjimkou apikální části. Lůžko zubu bylo vyplněno pouze kolagenovým kuželem obsahujícím antibiotika.

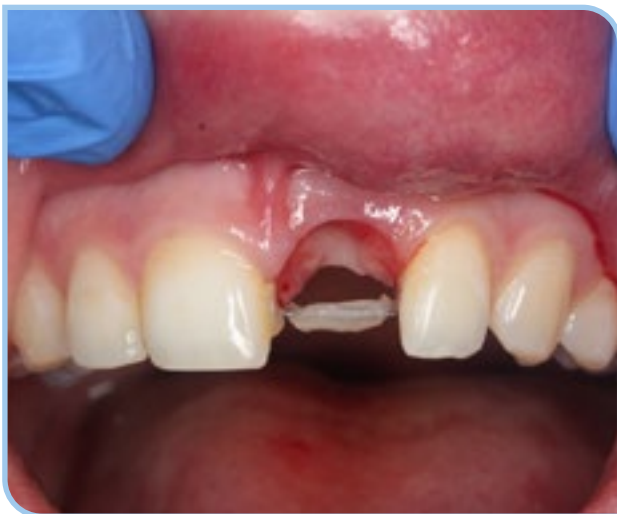
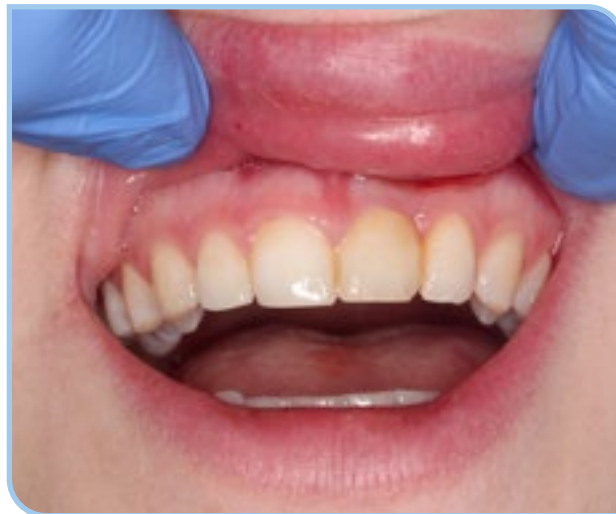
**4** Vytržený zub posloužil jako provizorium. Kořen byl odříznut přibližně 2 mm pod cemento-sklovinou hranicí (CEJ) tak, aby tato část byla zapuštěna do měkkých tkání. Korunka byla připevněna k sousedním zubům kompozitem.

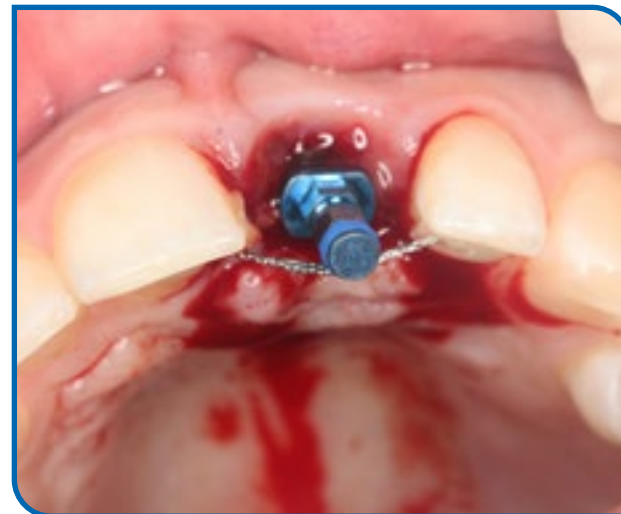
**5** Po 14 dnech jsme zkontrovali hojení a zub jsme opět fixovali vícepramenným drátem z palatinální strany.



**6** Situace po jednom měsíci. Byla naplánovaná implantace s okamžitým zatížením. Na základě předběžného otisku byla zhotovena provizorní korunka.



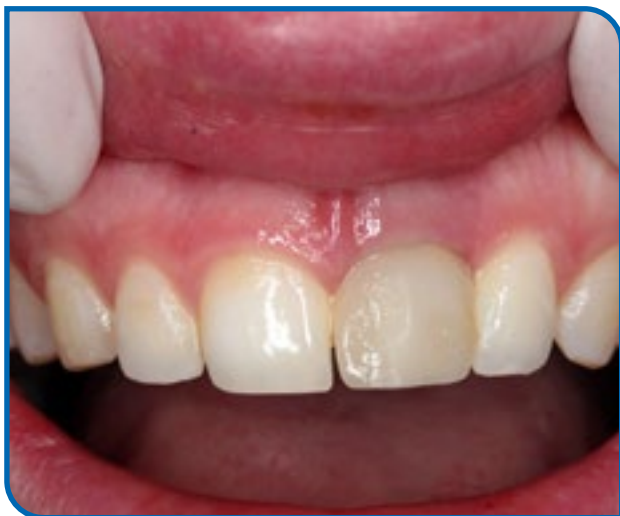**7** Po odstranění korunky: dokonale epitelizovaná extrakční rána a zachované mezizubní papily. Drátová dlaha, kterou byla fixována provizorní korunka, byla dočasně ponechána jako kontrolní prvek pro zavedení implantátu.



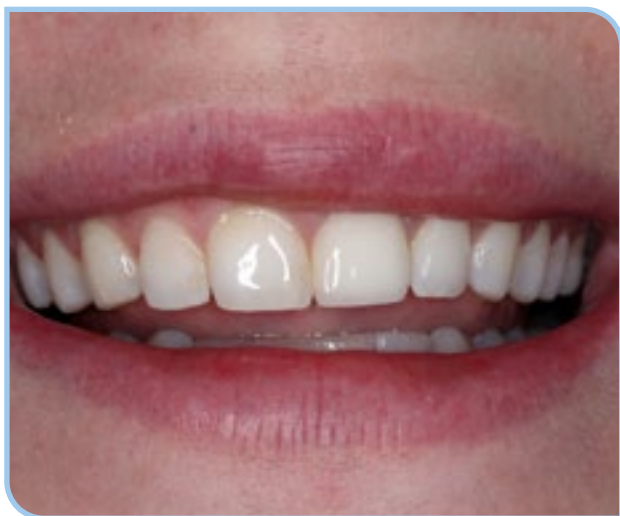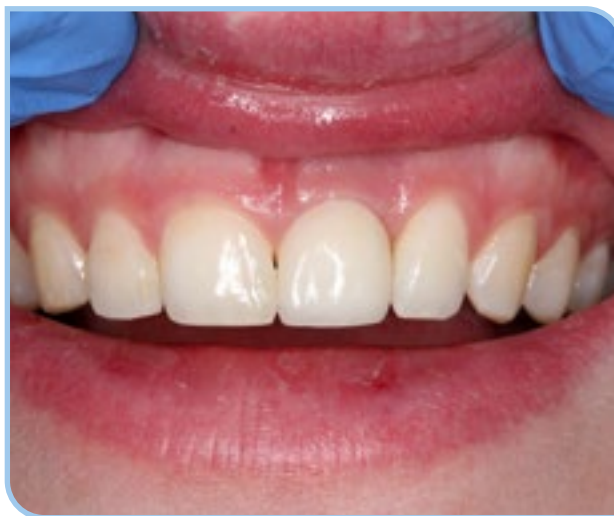**8** Mukoperiostální lalok byl zvednut palatinálně a částečně mobilizován vestibulárně. Byl zaveden 14 mm dlouhý [implantát BioniQ®](#) od společnosti LASAK o  $\varnothing$  4 mm a po odstranění nosiče byl nasazen provizorní abutment.



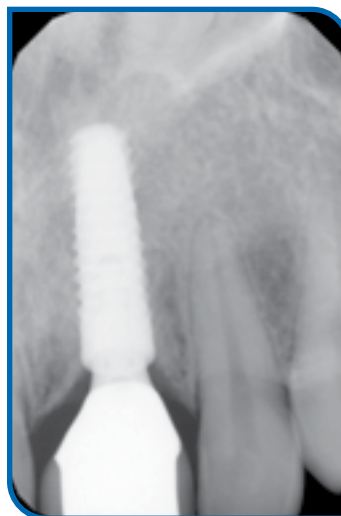**9** Při kontrole po jednom měsíci se nevyskytly žádné problémy. Provizorní náhrada byla integrována do okolních tkání a estetika měkkých tkání byla zachována.



**10** Čtyři měsíce po zavedení implantátu a okamžitém zatížení byla provizorní korunka odstraněna. V laboratoři byla zhotovena finální celokeramická korunka.



**11** Úsměv pacientky při kontrole po třech letech. Minimálně invazivní chirurgické postupy a ochrana okolních tkání umožnily dosáhnout maximálně estetického a funkčního výsledku.



**12** Rentgenový snímek po třech letech rovněž ukazuje zhojené lůžko bez známek resorpce.

# OKAMŽITÁ IMPLANTACE A MINIINVAZIVNÍ TECHNIKA SEALING SOCKET ABUTMENT



**MUDr. Václav Veselský**  
(Česko)

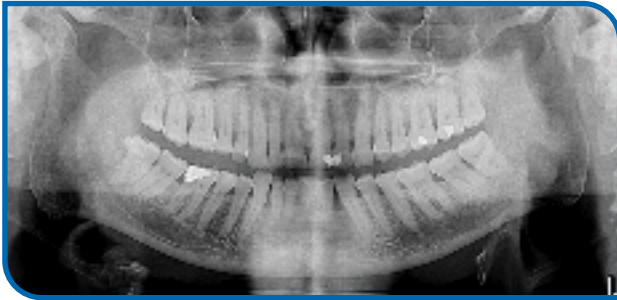
- Václav Veselský vystudoval stomatologii na Univerzitě Karlově v Hradci Králové.
- V letech 2008–2011 pracoval na oddělení ústní, čelistní a obličejové chirurgie Krajské nemocnice Tomáše Bati ve Zlíně.
- Od roku 2011 působí v soukromé praxi EDENT s.r.o. ve Zlíně, která se specializuje na komplexní stomatologickou péči. Tato klinika je také akreditovaným školicím pracovištěm pro rozšířenou odbornou přípravu v pedostomatologii a stomatochirurgii.

## ANAMNÉZA

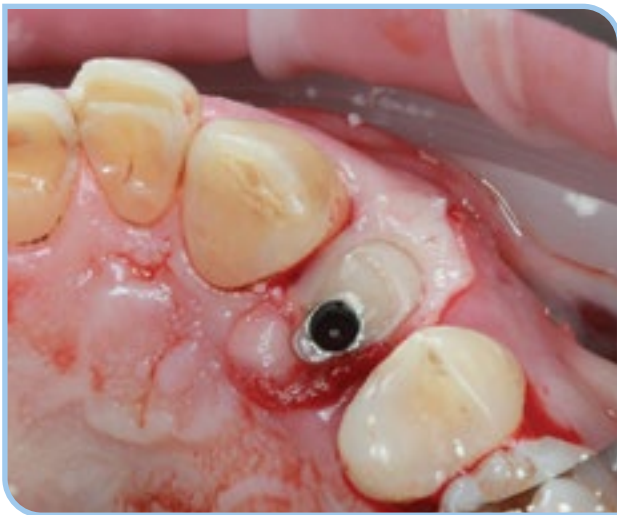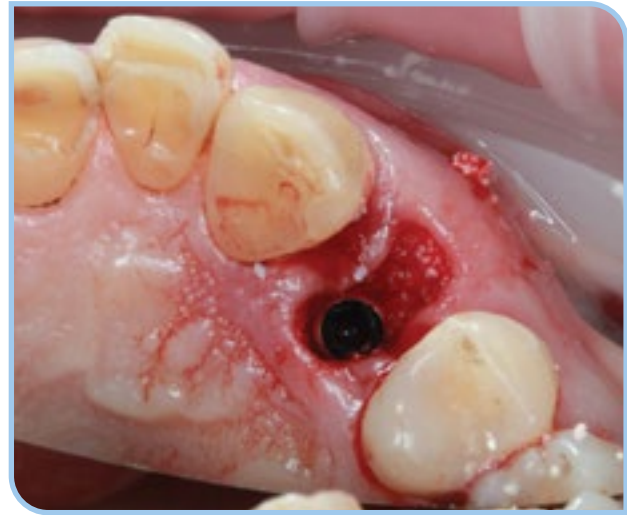Šestašedesátiletý pacient, celkově zdravý, bez trvalé medikace, nekuřák. Do naší ordinace se dostavil z důvodu akutní fraktury intaktního zubu 14. Bylo naplánováno okamžité zavedení implantátu pomocí miniinvazivní techniky „Sealing Socket Abutment“ a „Poncho technique“. Po šetrné extrakci frangovaného zubu bez poškození alveolární kosti byl do prostoru bývalého pravého kořene zaveden [implantát BioniQ®](#) Tapered o délce 10 mm a průměru 4 mm. K augmentaci byl použit materiál [OssaBase®-HA](#) od společnosti LASAK.



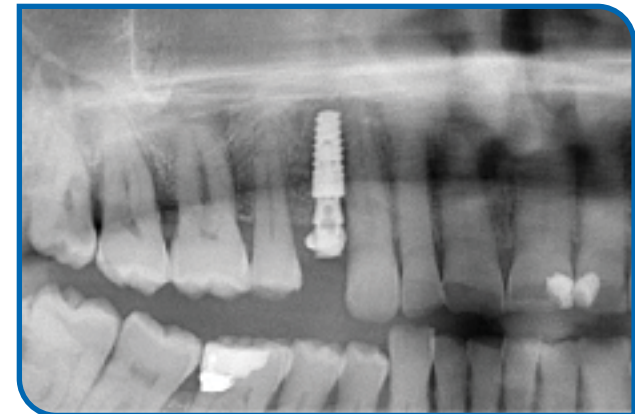
**1** Počáteční OPG před akutní imediální implantací v regio I4 pro MD frakturu zubu.



**2** Dvoukořenový zub byl šetrně extrahován. Do oblasti bývalého pravého kořene byl zaveden 10 mm dlouhý [implantát BioniQ®](#) o průměru 4 mm. Vestibulární část byla augmentována pomocí materiálu [OssaBase®-HA](#).

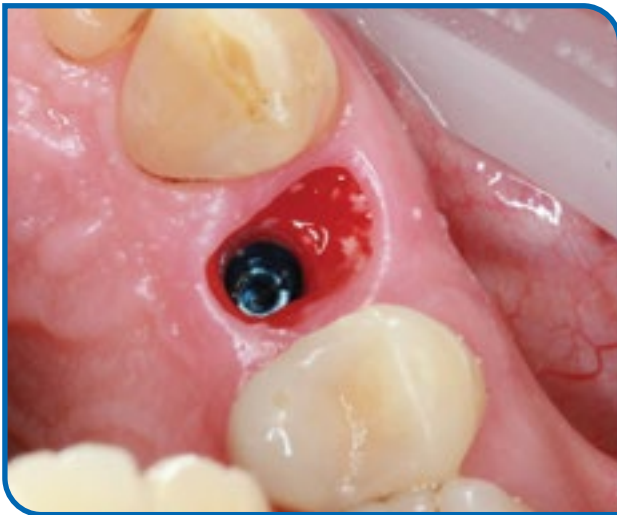

**3** „Poncho technique“: „Sealing Socket Abutment“ s využitím APRF membrány a pilíře STANDARD.

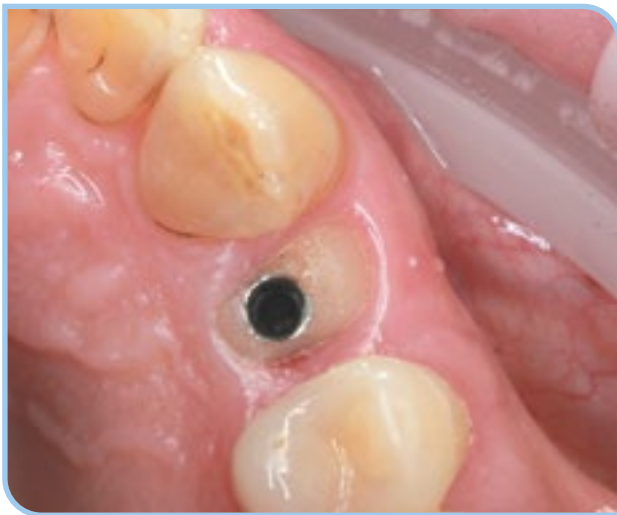
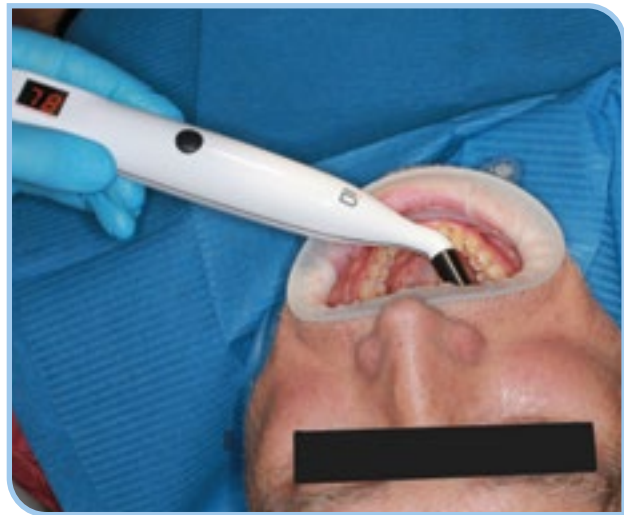

**4** Kontrolní OPG po implantaci.

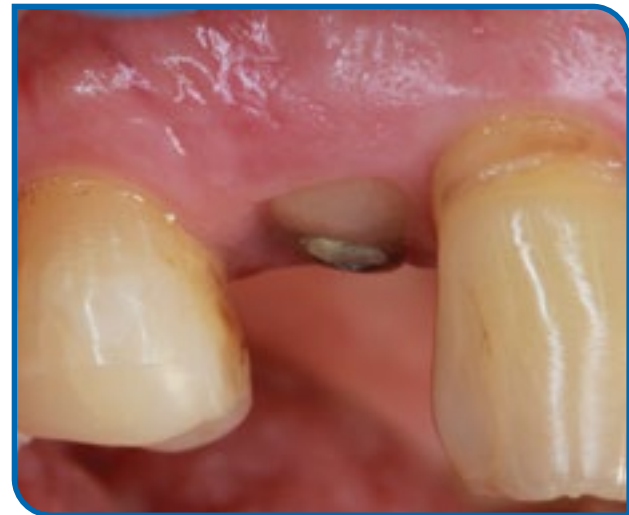**5** Situace po pěti měsících: Po odšroubování „Sealing Socket Abutmentu“ se měkké tkáně velmi dobře zhojily, emergence profile měkkých tkání vypadá stejně jako u původní korunky.



**6** Stabilita implantátu po pěti měsících byla ISQ 78.

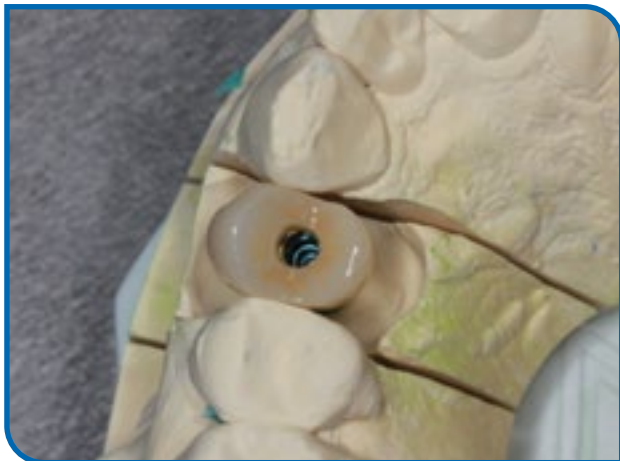


**7** Krásně tvarované měkké tkáně kolem „Sealing Socket Abutmentu“ po 5 měsících (okluzní pohled).



**8** Krásně zhojené a tvarované měkké tkáně kolem „Sealing Socket Abutmentu“ po 5 měsících (vestibulární pohled).

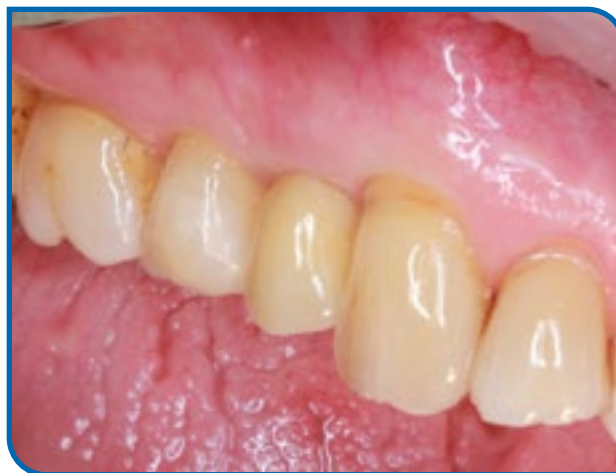**9** Finální korunka na pracovním modelu.



**10** Finální korunka připravená ke zkoušce v ústech pacienta (čelní pohled).



**11** Finální korunka připravená ke zkoušce v ústech pacienta (boční pohled).



**12** Korunka umístěná v ústech pacienta v oblasti I 4.

# PLNĚ NAVIGOVANÁ IMPLANTACE BIONIQ® PŘI MALÉM OBJEMU KOSTI



**MUDr. Pavel Hyšpler**  
(Česko)

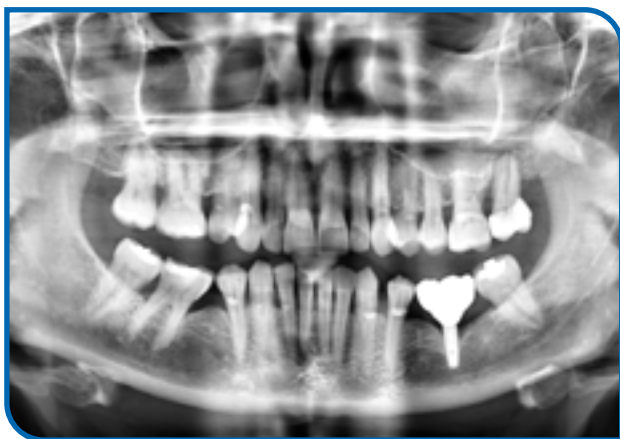
- Pavel Hyšpler vystudoval stomatologii na Univerzitě Karlově v Hradci Králové.
- Profesní zkušenosti získal během rezidentury v soukromé stomatologické ordinaci a na stomatologickém oddělení ÚVN Praha.
- V roce 2009 byl jmenován primářem stomatologického oddělení ÚVN Praha.
- Aktivně se podílí na vývoji stomatologických produktů a technologií. Zapojuje se do výzkumných projektů, věnuje se pregraduálnímu i kontinuálnímu vzdělávání stomatologů, výsledky své práce prezentuje v odborných sděleních a přednáší na konferencích v České republice i v zahraničí.

## ANAMNÉZA

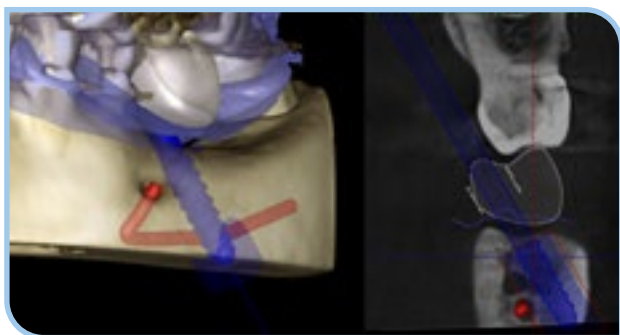
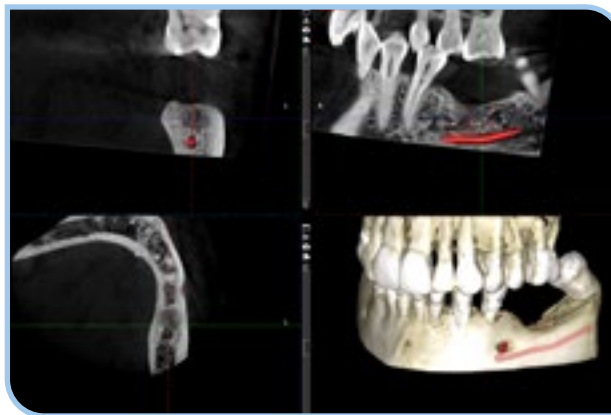
52letá pacientka měla problémy s implantátem v místě zubu 36, který jí byl zaveden v jiné ordinaci asi před 6 lety. Implantát vykazoval známky odhojení. Na OPG byl patrný velký úbytek kosti kolem implantátu, který byl způsoben periimplantitidou. Proto byl implantát odstraněn a defekt exkochleován. Po třech měsících byl pořízen CBCT snímek pro plánování nové náhrady. Po zvážení všech možností byl zvolen „tilted“ implantát, který byl umístěn tak, aby bezpečně míjel průběh mandibulárního kanálu.



**1** Výchozí rentgenový nálezn před zahájením léčby. Viditelný úbytek kosti způsobený periimplantitidou.

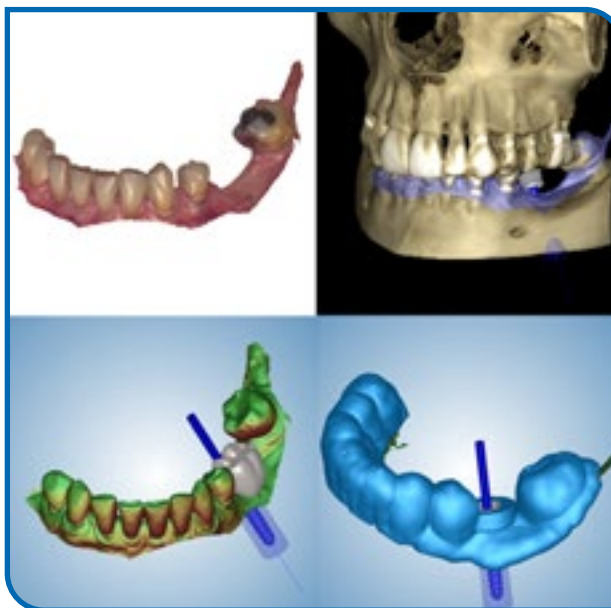


**2** CBCT sken tři měsíce po odstranění implantátu.

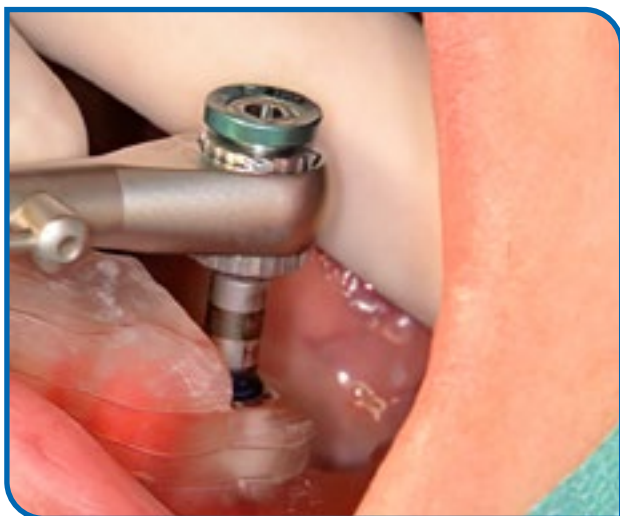


**3** Poloha „tilted“ [implantátu BioniQ®](#) byla plánována blízko mandibulárního kanálu.

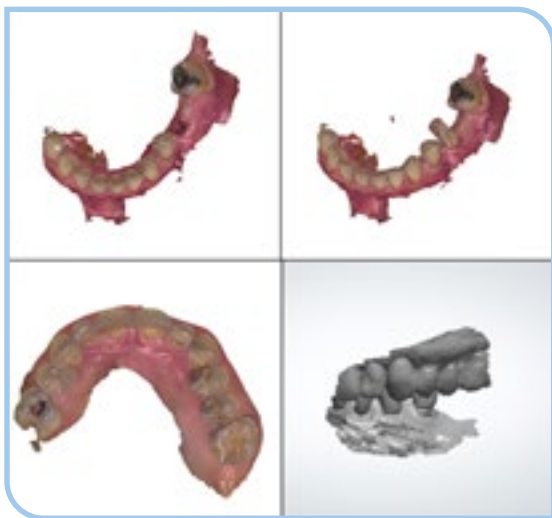
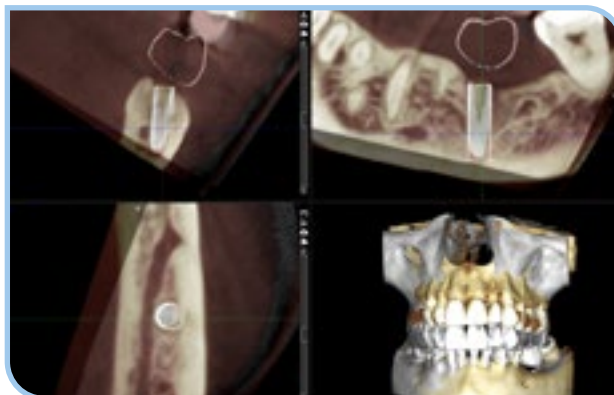
**4** Návrh chirurgické šablony v programu Romexis s ohledem na požadavky na polohu implantátu a vhodnou protetickou náhradu.



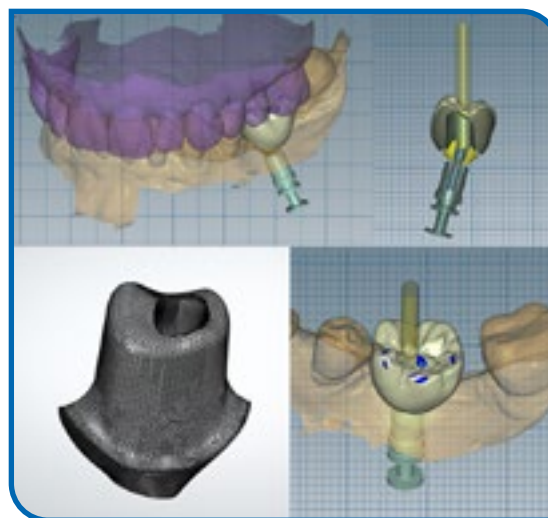
**5** Implantát BioniQ® o průměru 3,5 mm a délce 12 mm byl zaveden přes chirurgickou šablonu zavaděčem pro navigovanou chirurgii s vyznačenými offsety.



**6** Přesnost umístění implantátu pomocí navigované chirurgie – plánovaná poloha je znázorněna bílým válcem. Implantát byl zaveden podle plánu s klinicky nevýznamnou odchylkou.



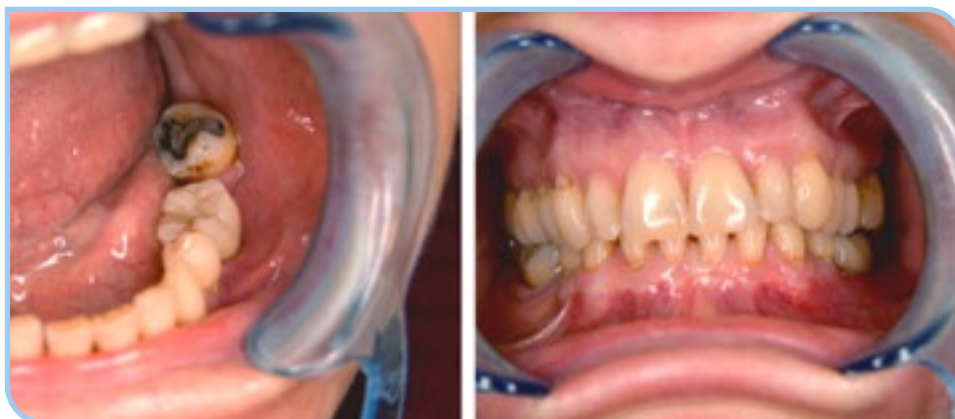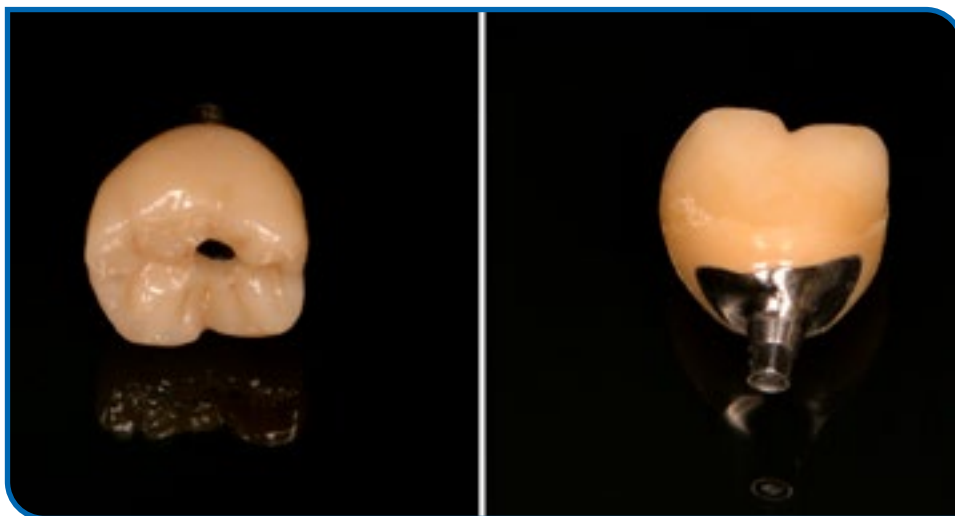
**7** Emergence profile dolní čelisti, sken dolní čelisti se skenovacím tělískem, intraorální sken horní čelisti a okluzní sken.



**8** Design individuálního abutmentu a korunky v programu exocad. Byl naplánován individuální abutment s angulovanou šachtou pro snadnější přístup k fixačním šroubům.



9 Finální náhrada. Do zirkonové korunky byl v laboratoři vlepen na míru vyrobený abutment.



10 Finální výsledek po nasazení korunky na místo zubu 36.

# PILOTNÍ NAVIGOVANÁ IMPLANTACE BIONIQ® V KOMBINACI S AKTIVNÍ NAVIGACÍ



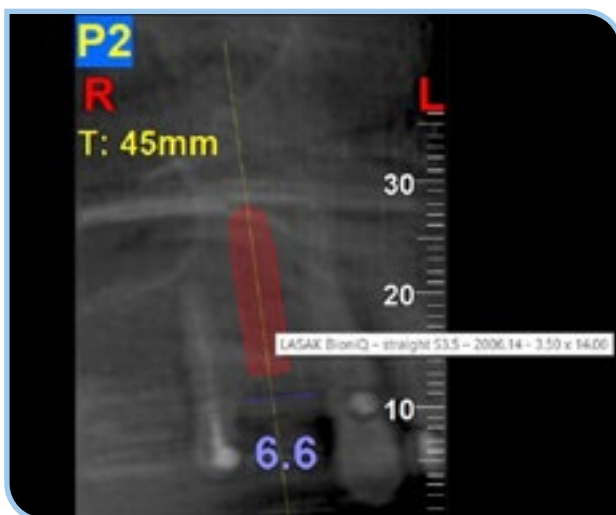
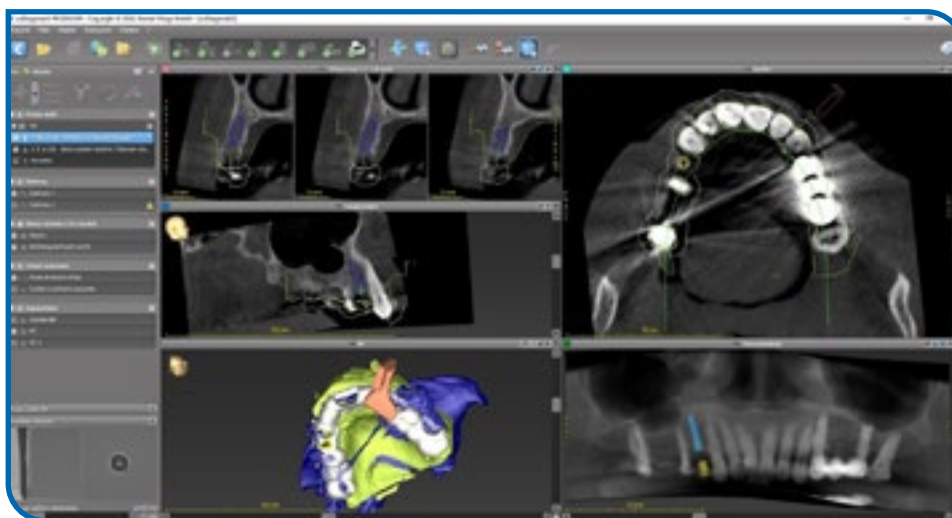
**MUDr. Jiří Hrkal**  
(Česko)

- Jiří Hrkal vystudoval Lékařskou fakultu Univerzity Karlovy v Plzni.
- Od roku 1992 provozuje vlastní soukromou stomatologickou praxi se zaměřením na implantologii a protetiku.
- Přednáší na domácích i mezinárodních konferencích, výsledky své práce prezentuje v odborných sděleních a je také lektorem pokročilých stomatologických disciplín, jako jsou dynamická a statická navigace, augmentační postupy a využití PRGF ve stomatologii.
- Je členem IGZ, DGI, viceprezidentem České společnosti pro implantologii a členem výboru An-Institute DTMD University Luxembourg.

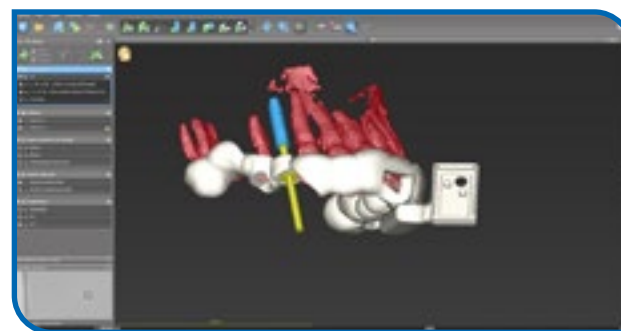
## ANAMNÉZA

Do naší ordinace přišla 65letá pacientka, zdravá a nekuřačka. Bylo nutné odstranit nevyhovující fixní náhradu nesenou zuby 17, 15 a 14 a extrahovat zub 14. Zuby 17 a 15 byly ošetřeny endodonticky. Do oblasti 14 byl zaveden 14 mm dlouhý [implantát BioniQ® Straight](#) o průměru 3,5 mm. Na zubech 17–15 byl naplánován fixní metalokeramický zubní můstek a v pozici 14 metalokeramická korunka nesená implantátem. Po zvážení klinické situace a dostupných možností byla zvolena kombinace [pilotního vrtání](#) pomocí chirurgické šablony a dynamické navigace.

**1** Byl pořízen CBCT sken horní čelisti a poté sloučen se skenem modelu pomocí softwaru coDiagnostiX. Byl naplánován a navržen fixní metalokeramický zubní můstek na zubech 17–15 a metalokeramická lepená korunka na implantátu v oblasti I 4.

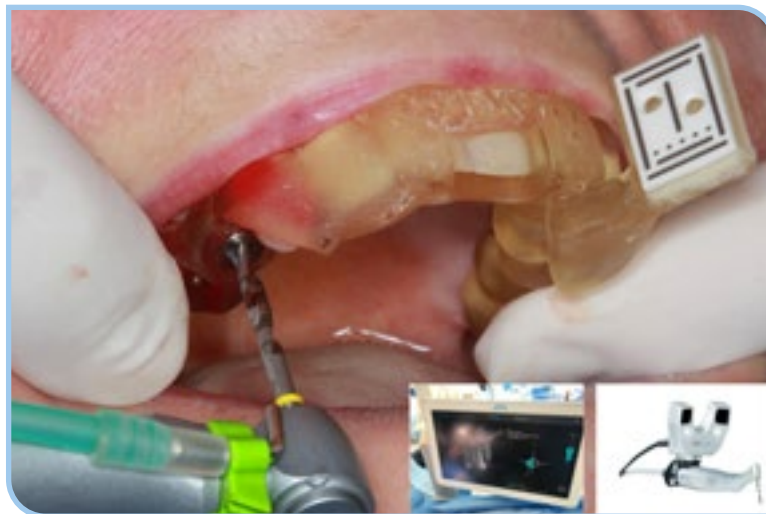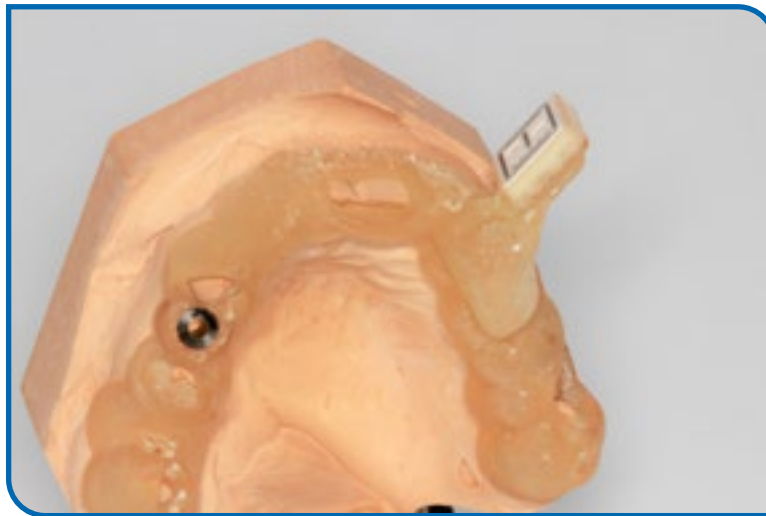


**2** Na základě měření nabídky kosti byl pro oblast I 4 naplánován 14 mm dlouhý implantát BioniQ® Straight s  $\varnothing$  3,5 mm.



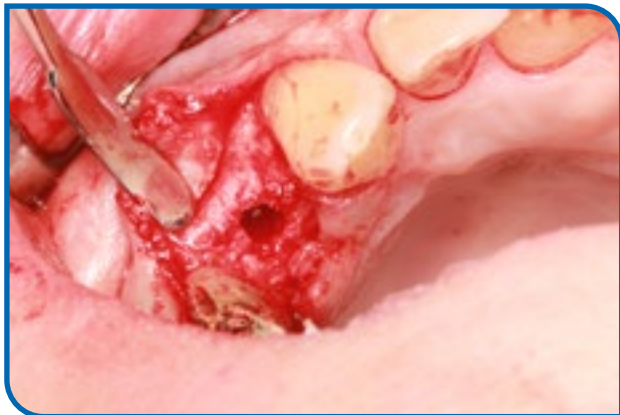**3** Byla navržena kombinovaná chirurgická šablona, aby bylo umístění implantátu co nejpřesnější (vzhledem k omezené nabídce kosti a délce implantátu 14 mm) a aby se implantát vyhnul blízkému kořeni sousedního zubu.

**4** Chirurgická šablona umístěná na zubech obsahovala vodící pouzdro pro [pilotní vrták](#) a držák pro senzor aktivní navigace. Šablona byla vyrobena pomocí 3D tiskárny.

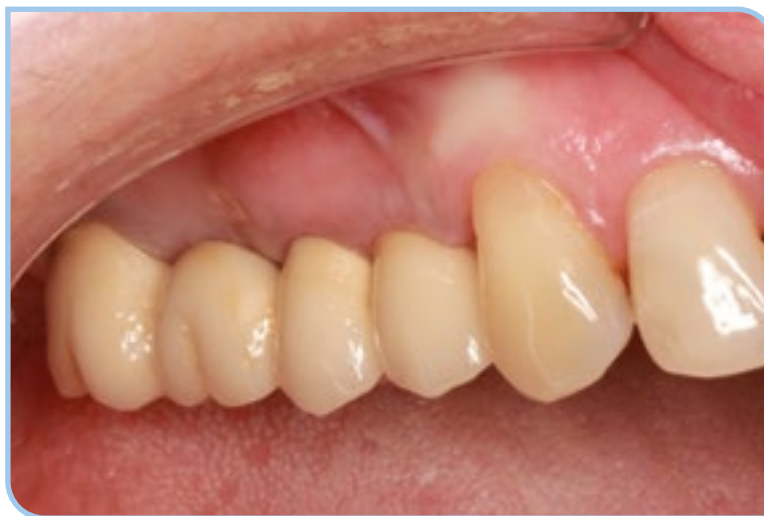
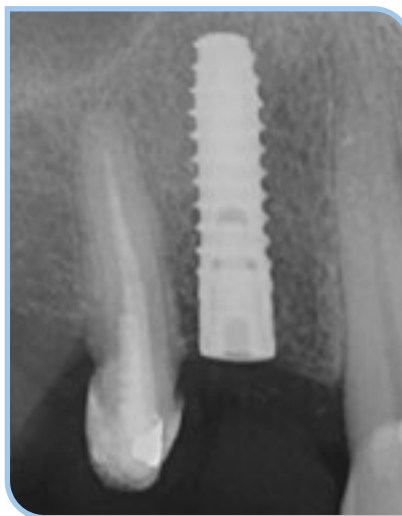
**5** Preparace lože implantátu byla zahájena pomocí chirurgické šablony [vrtákem BioniQ® S2.9 pro navigovanou chirurgii](#) pod dohledem systému pro aktivní navigaci DENACAM.

6 Šablona byla odstraněna a preparace byla dokončena konvenčními nástroji systému pro aktivní navigaci. Přesné dodržení naplánované polohy implantátu bylo kontrolováno na obrazovce.



7 Kontrolní rentgenový snímek po implantaci. Implantát byl zaveden podle plánu.



8 Konečný výsledek po nasazení fixního můstku na zuby 17–15 a korunky na implantátu v místě 14.

# SPRÁVNÁ PROTETIKA PRO DLOUHODOBÝ ÚSPĚCH S IMPLANTÁTY BIONIQ® PLUS



*„Případ dokládá vynikající stabilitu tkáně, protože implantáty LASAK jsou vysoce kvalitní, protetika není přetěžovaná a pacientka i přes svůj pokročilý věk náhradu uspokojivě čistí.“*

## **Dr. Volker Bonatz, M.Sc., M.Sc.**

(Německo)

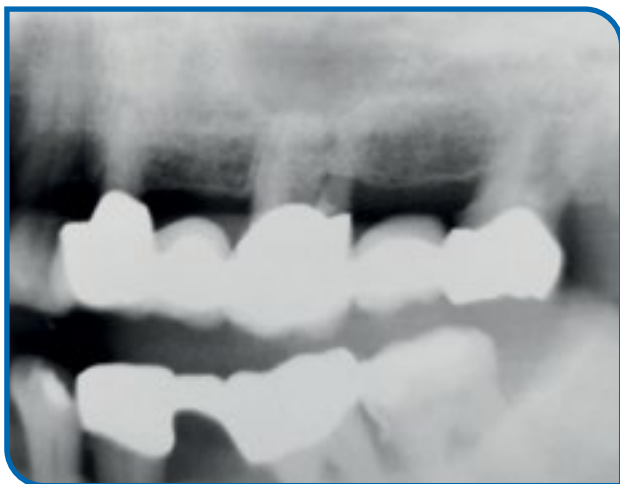
- Volker Bonatz vystudoval zubní lékařství na univerzitě v Kielu. Působil jako asistent u Marinesanitätsstaffel Wilhelmshaven a v soukromých praxích.
- V roce 2010 dokončil postgraduální studium (M.Sc.) v oboru ústní chirurgie / implantologie a v roce 2013 postgraduální studium (M.Sc.) v oboru estetické rekonstrukční stomatologie.
- Přednáší na konferencích v Německu i v zahraničí o implantologických a protetických tématech. Je rovněž členem Německé společnosti pro dentální implantologii (DGOI).
- V Landau provozuje soukromou praxi se specializací na implantologii a esteticko-funkční ošetření. Pro své pacienty hledá estetická řešení, která zůstanou funkční po mnoho let, s ohledem na jejich manuální zručnost a finanční situaci.

## ANAMNÉZA

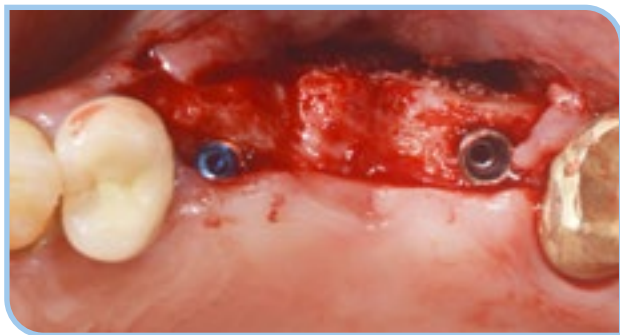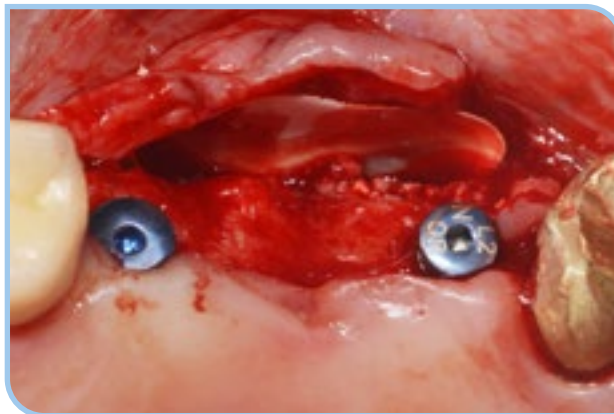70letá pacientka se zřetelně subkoronárně poškozeným zubem 26, který byl součástí více než 30 let starého můstku. Zničený zub 26 a kořeny byly odstraněny bez osteotomie. Bylo naplánováno zavedení implantátů BioniQ® Plus v oblastech 25 a 27.



**1** Výchozí situace: zub 26 je zničen subkoronárně.

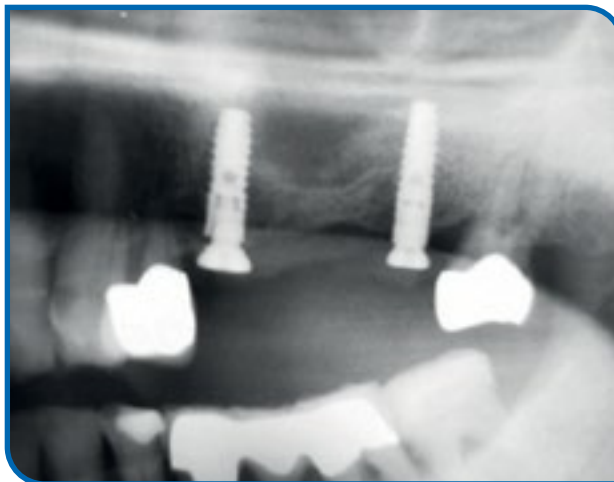


**2** Po zhojení byly zavedeny dva 12 mm dlouhé implantáty [BioniQ® Plus](#) o průměru 3,5 mm s 1,7 mm vysokým leštěným krčkem. Oblast byla současně augmentována autologní kostí a materiálem [PORESORB®-TCP](#) a následně překryta kolagenovou membránou ([Collagene AT®](#)).

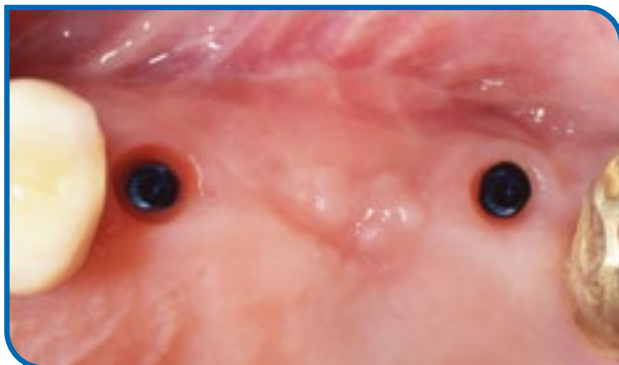

**3** Při výběru tohoto typu implantátu byly zohledněny specifické estetické charakteristiky horní posteriorní oblasti.

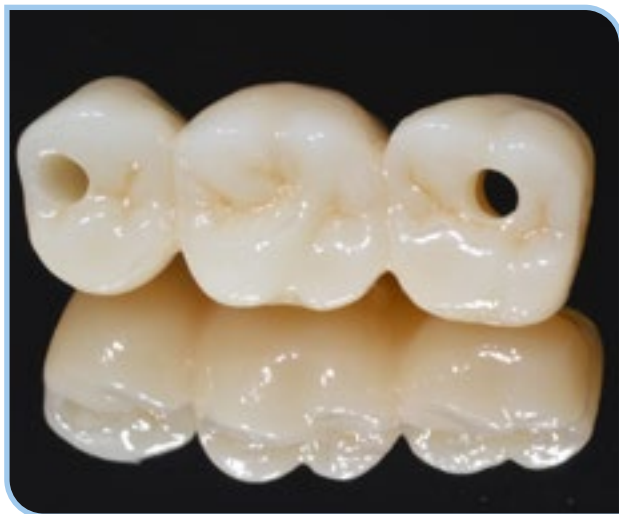**4** Pooperační kontrolní snímek: vhojovací váleček v místě 24 ještě potřebuje dotáhnout.



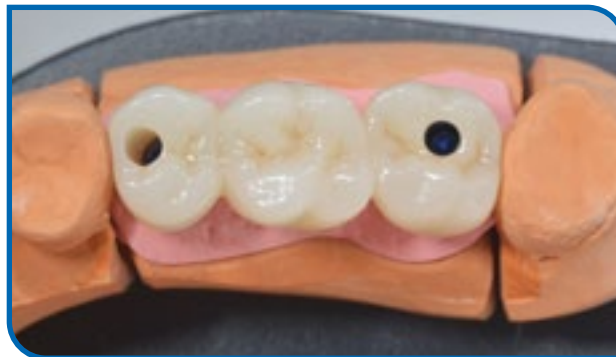**5** Protetická fáze následovala pět měsíců po otevřeném hojení.



**6** Hodnota ISQ 74 byla naměřena u obou implantátů BioniQ® Plus.

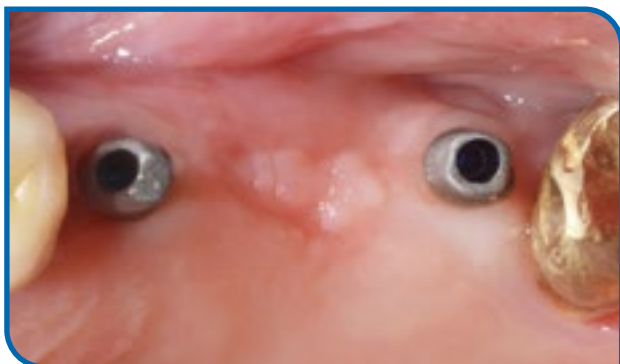


**7** Okluzně otevřená šroubovaná konstrukce.

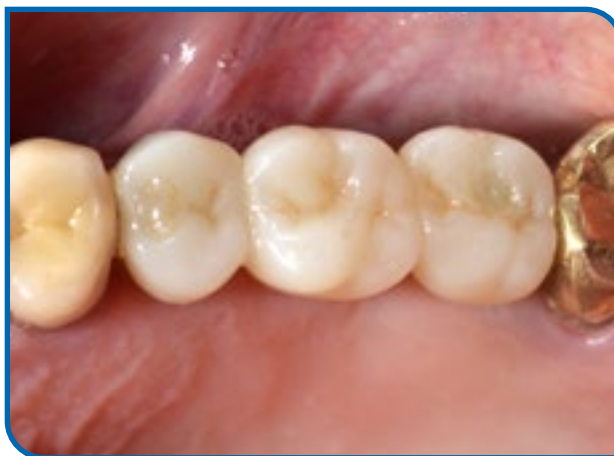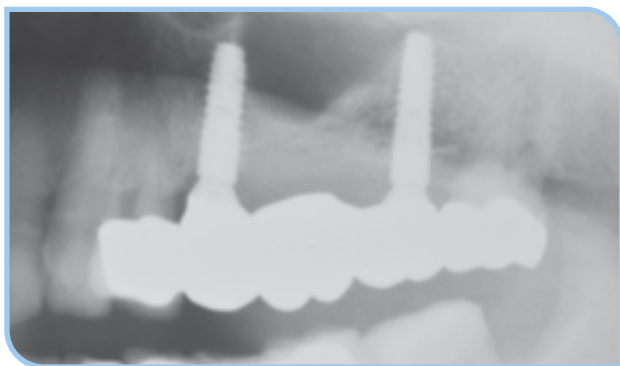

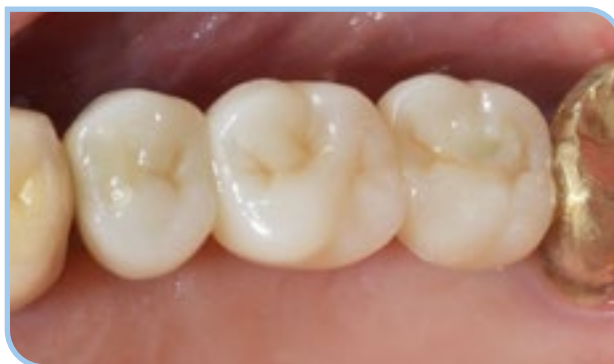
**8** Zubní technik se rozhodl dokončit náhradu během jednoho sezení. Model se zirkonovým mostem na standardizovaných estetických pilířích.

**9** Oba estetické abutmenty s parodontologicky šetrným designem krčkové partie jsou šroubovány intraorálně.



**10** Dokonale padnoucí, funkční i vysoce estetický výsledek. Definitivní náhrada byla nasazena pět měsíců po zavedení implantátů. Otvory pro fixační šrouby byly uzavřeny kompozitem pro usnadnění přístupu při případné revizi.



**11** Kontrolní rentgenový snímek 23 měsíců po implantaci.

**12** Dobrá stabilita tkáně je patrná i 23 měsíců po zavedení implantátu. K tomu přispívá i důkladná hygiena.

# PLNĚ NAVIGOVANÁ IMPLANTACE SE TŘEMI IMPLANTÁTY BIONIQ®



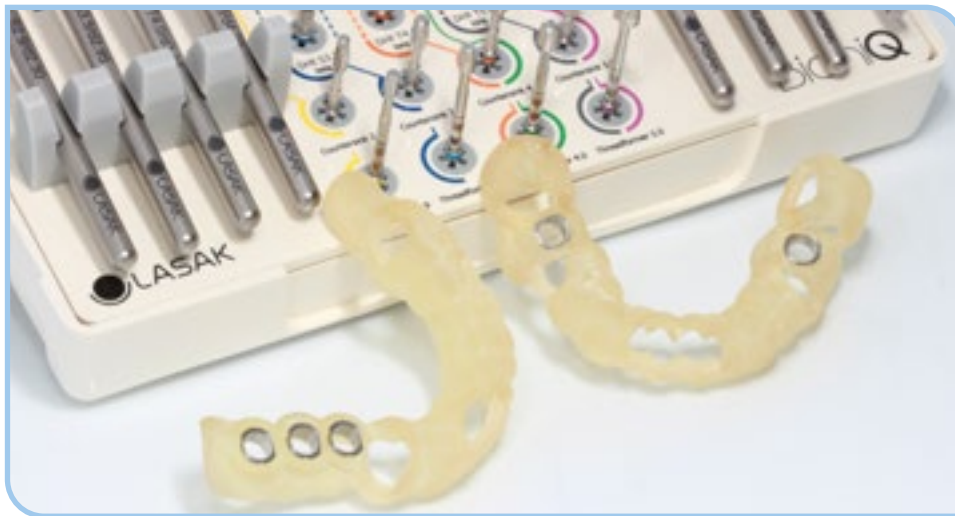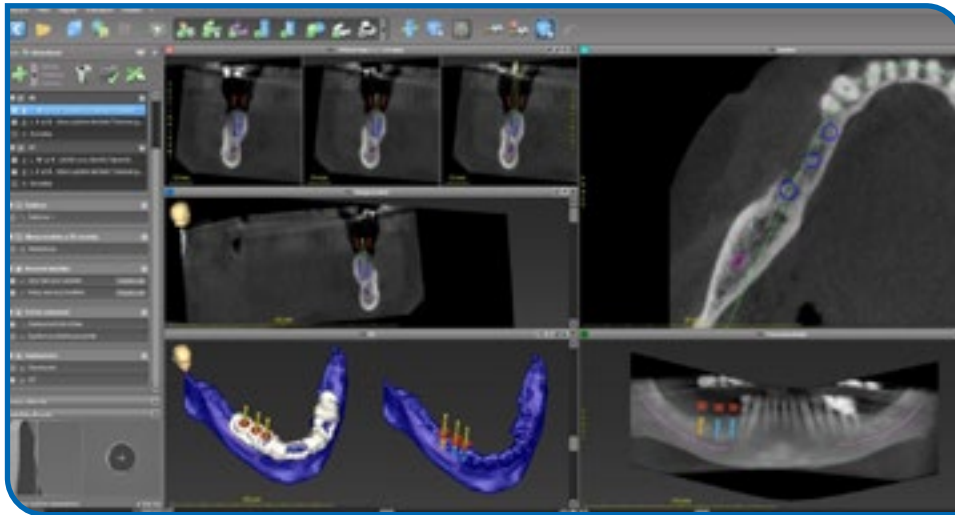
**MUDr. Jiří Hrkal**  
(Česko)

- Jiří Hrkal vystudoval Lékařskou fakultu Univerzity Karlovy v Plzni.
- Od roku 1992 provozuje vlastní soukromou stomatologickou praxi se zaměřením na implantologii a protetiku.
- Přednáší na domácích i mezinárodních konferencích, výsledky své práce prezentuje v odborných sděleních a je také lektorem pokročilých stomatologických disciplín, jako jsou dynamická a statická navigace, augmentační postupy a využití PRGF ve stomatologii.
- Je členem IGZ, DGI, viceprezidentem České společnosti pro implantologii a členem výboru An-Institute DTMD University Luxembourg.

## ANAMNÉZA

76letý pacient, zdravý a nekuřák, se dostavil do naší ordinace k ošetření jednostranně zkráceného zubního oblouku v pravé dolní čelisti. Požadoval fixní zubní náhradu nesenou implantáty, která by byla estetická a funkční. Po komplexním zhodnocení situace a na základě CBCT skenu a otisku byl naplánován zavedení tří [implantátů BioniQ®](#) v oblastech 45, 46 a 47. Tyto implantáty by nesly šroubovaný metalokeramický most navržený tak, aby byl dlouhodobě funkční a esteticky působil co nejvíce přirozeně.

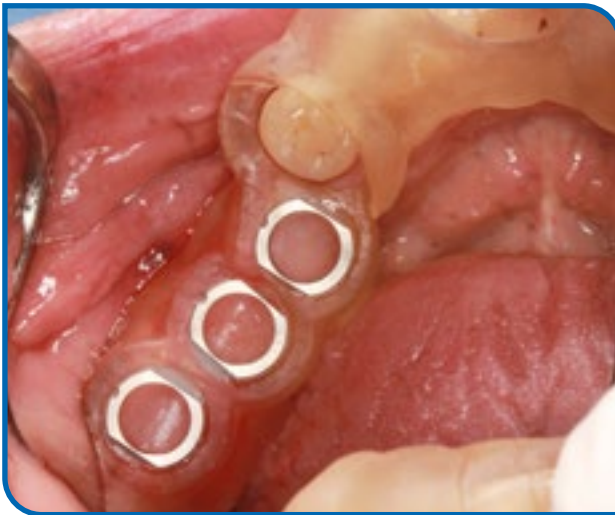
**1** Plánování implantátů a chirurgické šablony s ohledem na dostupnou nabídku kosti a na protetickou náhradu: na pozici 45 a 46 shodně 10 mm dlouhý [implantát BioniQ® Straight](#) Ø 3,5 mm a na pozici 47 implantát BioniQ® Tapered s Ø 4,0 mm a délkou 10 mm.



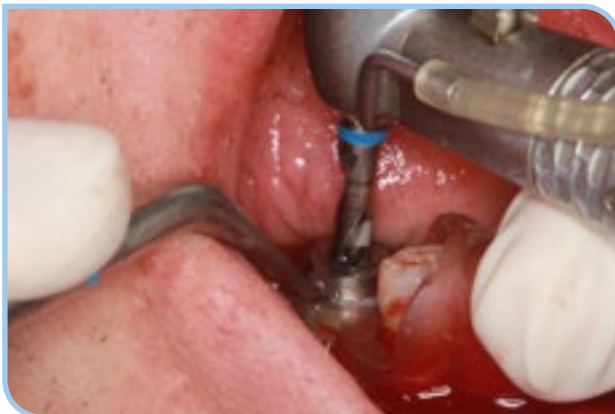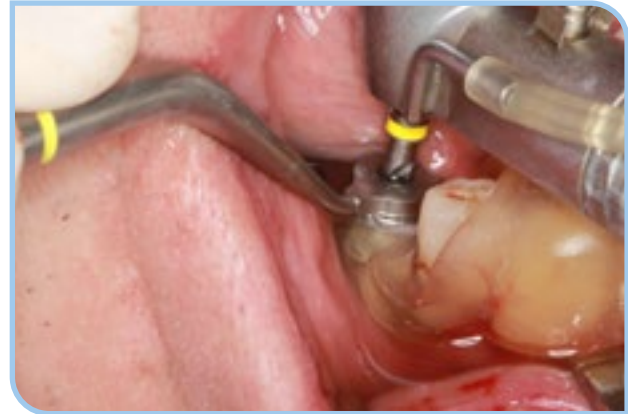**2** Navržená chirurgická šablona nesená zuby byla vyrobena pomocí 3D tisku. K zavedení implantátů bylo použito [instrumentárium BioniQ® pro plně navigovanou chirurgii](#).



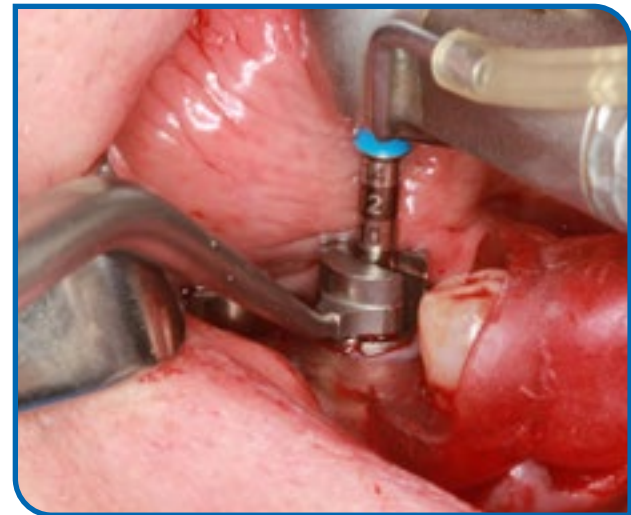
**3** Po zkoušce přesnosti usazení chirurgické šablony v ústech byly implantáty zavedeny do naplánovaných pozic.



**4** Podle operačního protokolu byla preparace zahájena vrtákem S2.9 pro navigovanou chirurgii o příslušné délce a vodicím klíčem pro vrták 2.9 (se stejně barevným proužkem).



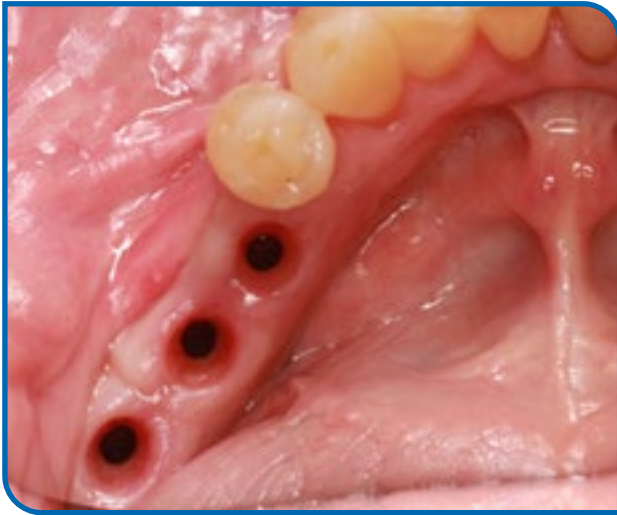
**5** Poté se pokračovalo v preparaci pomocí vrtáků a vodicích klíčů pro navigovanou chirurgii, které odpovídají průměru plánovaných implantátů.



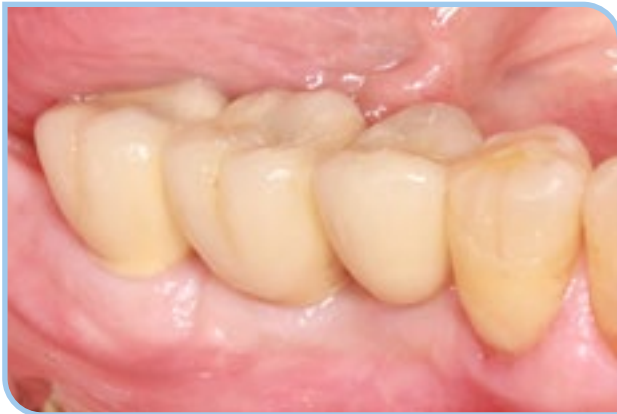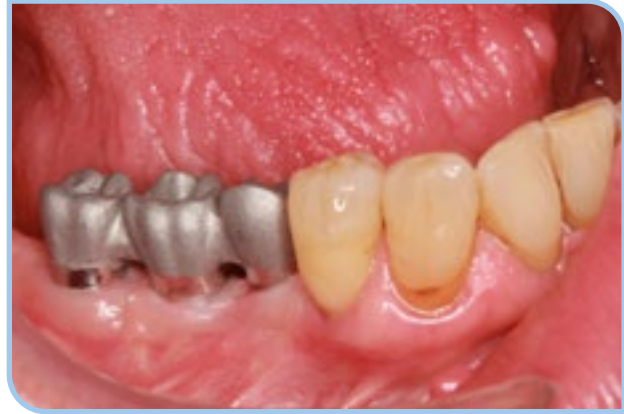**6** Preparace byla dokončena pomocí zahlubovacích fréz a závitníků pro navigovanou chirurgii s vodicími C-klíči. Vlastní zavedení implantátu bylo provedeno po odstranění chirurgické šablony.



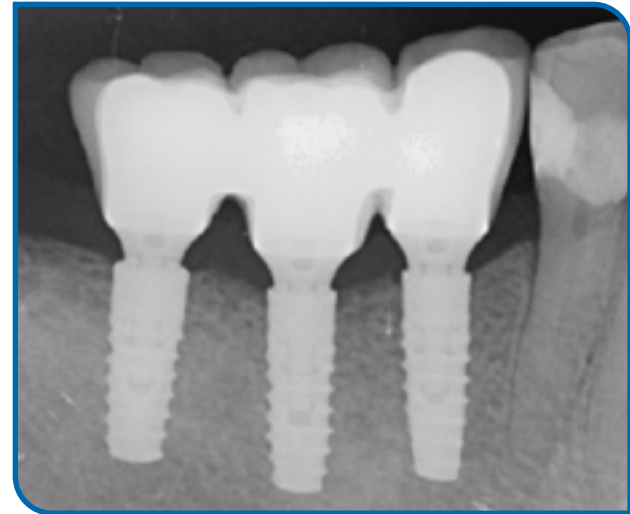**7** Po třech měsících byly sundány vhojovací válečky a byl zhotoven otisk.



**8** Byl navržen fixní šroubovaný metalokeramický most. Zkušební nasazení suprakonstrukce prokázalo, že konstrukce přesně sedí.



**9** Definitivní zubní náhrada byla našroubovaná do úst pacienta. Očekávání pacienta ohledně funkčního a estetického výsledku, který bude dlouhodobě stabilní a udržitelný, byla splněna.



**10** Rentgenová kontrola po nasazení zubní náhrady.

# IMPLANTÁTY A PROTETIKA PRO PACIENTY VE VYŠŠÍM VĚKU



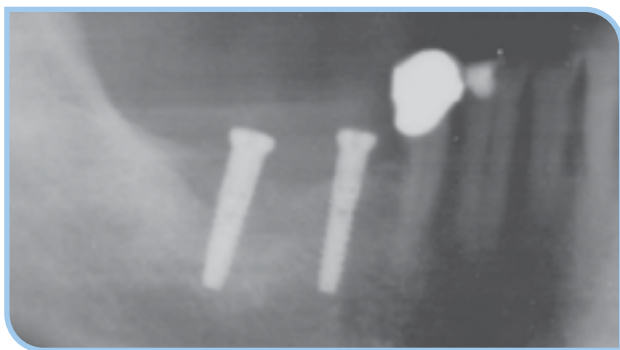
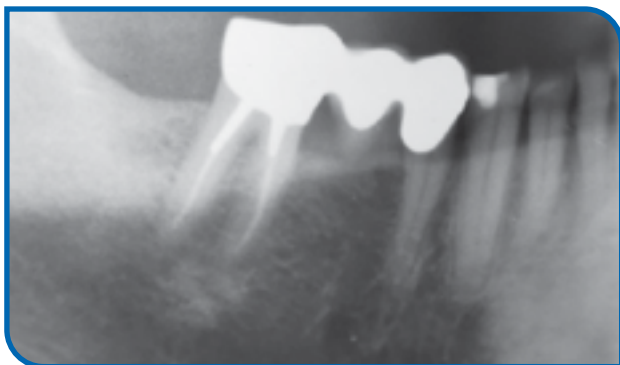
**Dr. Volker Bonatz, M.Sc., M.Sc.**  
(Německo)

- Volker Bonatz vystudoval zubní lékařství na univerzitě v Kielu. Působil jako asistent u Marinesanitätsstaffel Wilhelmshaven a v soukromých praxích.
- V roce 2010 dokončil postgraduální studium (M.Sc.) v oboru ústní chirurgie / implantologie a v roce 2013 postgraduální studium (M.Sc.) v oboru estetické rekonstrukční stomatologie.
- Přednáší na konferencích v Německu i v zahraničí o implantologických a protetických tématech. Je rovněž členem Německé společnosti pro dentální implantologii (DGOI).
- V Landau provozuje soukromou praxi se specializací na implantologii a esteticko-funkční ošetření. Pro své pacienty hledá estetická řešení, která zůstanou funkční po mnoho let, s ohledem na jejich manuální zručnost a finanční situaci.

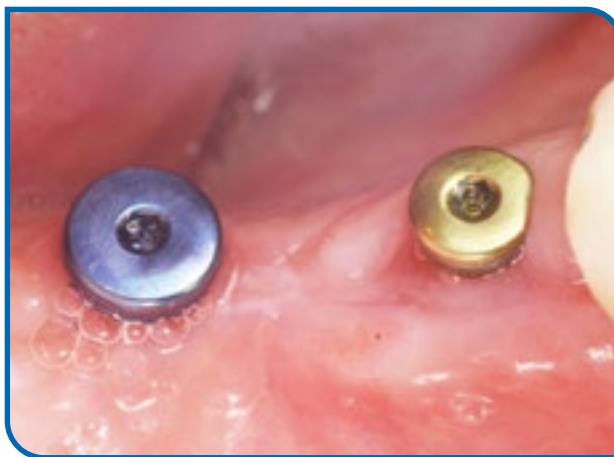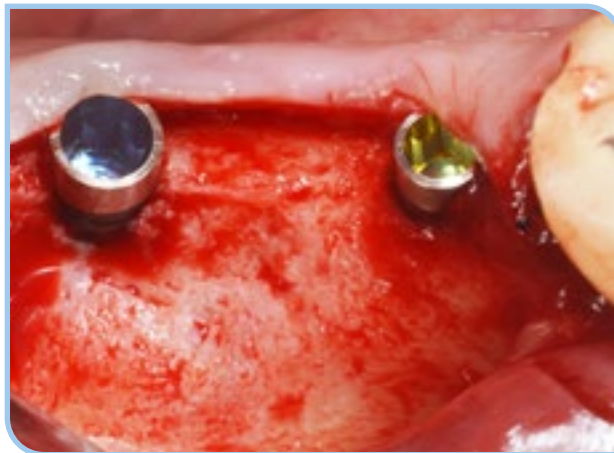## ANAMNÉZA

Sedmdesátiletý pacient s potížemi v pravé dolní čelisti v oblasti přibližně 30 let starého můstku. Možná počáteční apikální osteitida nebo zlomenina kořene. Nález: subkoronálně destruovaný meziální opěrný pilíř můstku 45 a zub 47 citlivý na tlak při skusu. Augmentaci je třeba se vyhnout, do atrofovaných míst bude třeba zavést zejména úzké implantáty. Vzhledem k absenci antagonisty nebylo nutné nahradit zub 47 třetím implantátem.

**1** Výchozí situace: subkoronárně zničený opěrný pilíř můstku v místě 45 a zub 47 se zvýšenou citlivostí při skusu. Byla provedena atraumatická a ke kosti extrémně šetrná extrakce zubu. Alveolární stěny byly téměř kompletně zachovány.



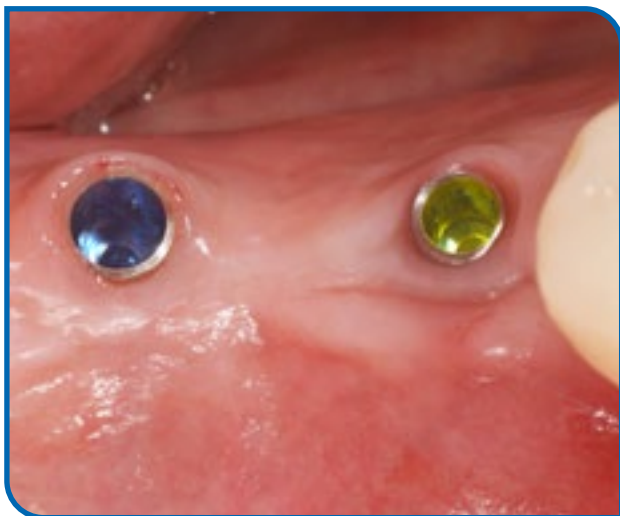**2** Implantace: v oblasti 45 implantát BioniQ® Plus s  $\varnothing$  2,9 mm a délkou 12 mm. V místě zubu 46 stejně dlouhý implantát o  $\varnothing$  3,5 mm. Oba implantáty mají leštěný krček, který pomáhá omezovat případné pozdější usazování plaku.



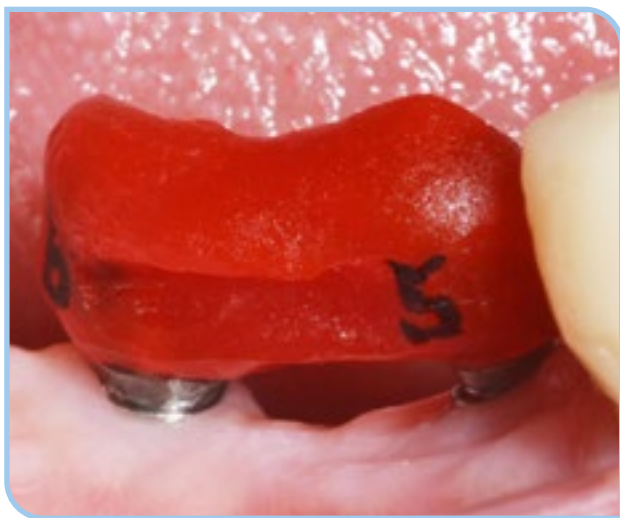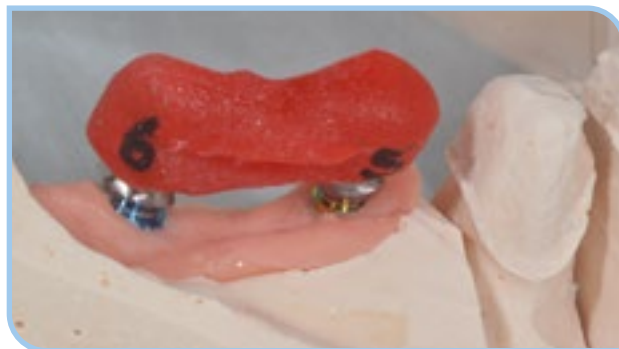**3** Implantáty po zavedení vykazovaly potřebnou primární stabilitu. Leštěným krčkem byly zavedeny na úroveň kosti. Rentgenová kontrola potvrdila, že zavedené implantáty BioniQ® Plus mají potřebnou délku.

**4** Během otevřeného hojení byly prováděny kontroly ústní hygieny. Pacient byl instruován k čištění vhojovacích válečků speciálními kartáčky, aby byla v okolí implantátů zajištěna zdravá gingiva bez zánětlivých projevů.

**5** Díky otevřenému hojení nebylo nutné provést druhou chirurgickou fází. K měření stability byl použit přístroj Ostell, který u obou implantátů výrazně překročil hodnotu ISQ 70. Gingiva byla před pořízením otisku bez jakýchkoli potíží.



**6** V průběhu ošetření byla také nově zhotovena defektní korunka 44. Pozice implantátů byla pro jistotu ověřena pomocí kontrolní dlahy. Při otiskování nelze totiž nikdy zcela vyloučit vznik drobných nepřesností.

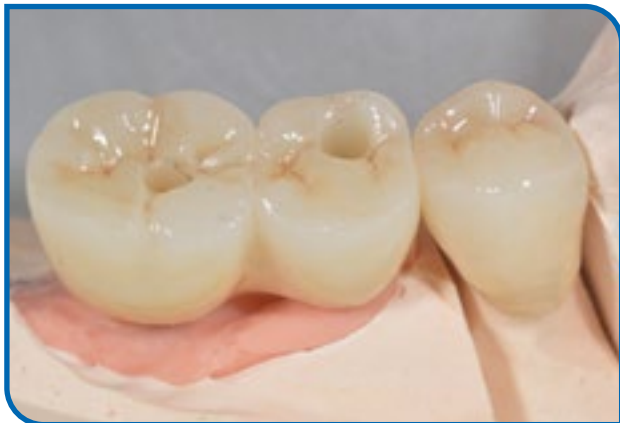

**7** Intraorálně lze dlahu nasadit pevně, ale bez pnutí.

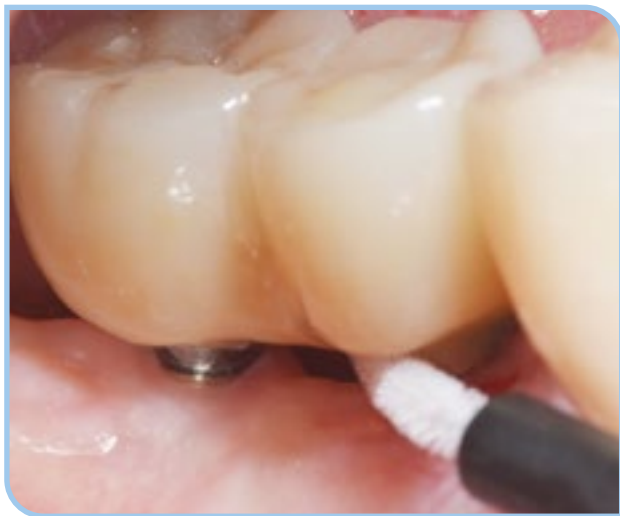
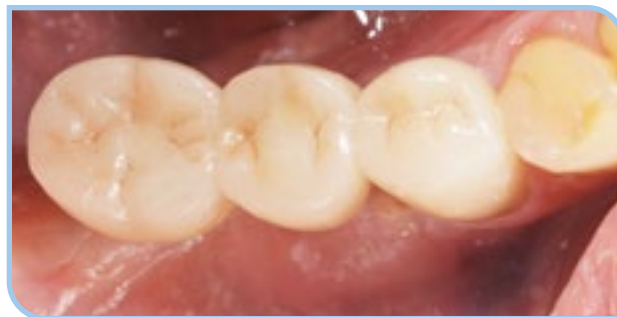
**8** Pokud je to možné, měly by být všechny protetické náhrady šroubované, aby byl k dispozici snadný „servisní přístup“ například v případě uvolnění šroubu v důsledku bruxismu. Zubní technik opísal vyzkoušené abutmenty.

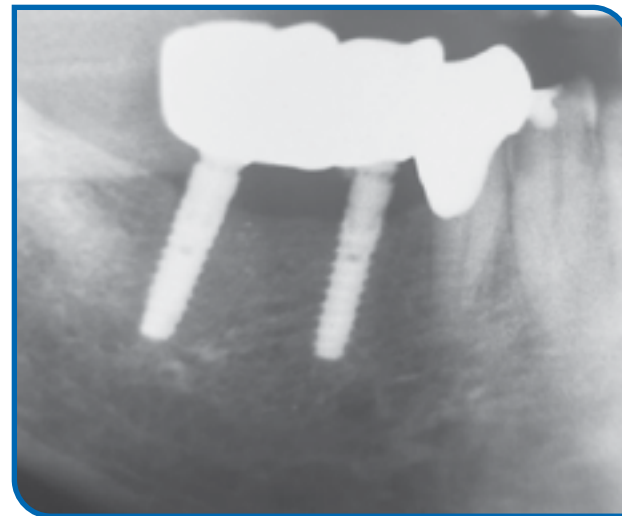
**9** Byl zhotoven keramický most se dvěma okluzními šroubovými kanály.



**10** Oba pilíře byly vlepeny do keramického mostu po jeho nasazení intraorálně. Šachty šroubů byly následně uzavřeny plastickým materiálem.



**11** Zubní technik ponechal dostatečný prostor pro šetrné čištění mezi oblastmi 45 a 46. Byla prověřena možnost manipulace s mezizubními kartáčky, pacient byl poučen o správné technice čištění a potřebě docházet na pravidelné kontroly.



**12** Rentgenový snímek po 14 měsících ukazuje stabilní úroveň marginální kosti, která se mohla zvýšit distálně od [implantátu S2.9](#).



# CHIRURGICKO-PROTETICKÉ OŠETŘENÍ ATROFOVANÉ HORNÍ A DOLNÍ ČELISTI IMPLANTÁTY BIONIQ® S2.9



**Dr. Volker Bonatz, M.Sc., M.Sc.**  
(Německo)

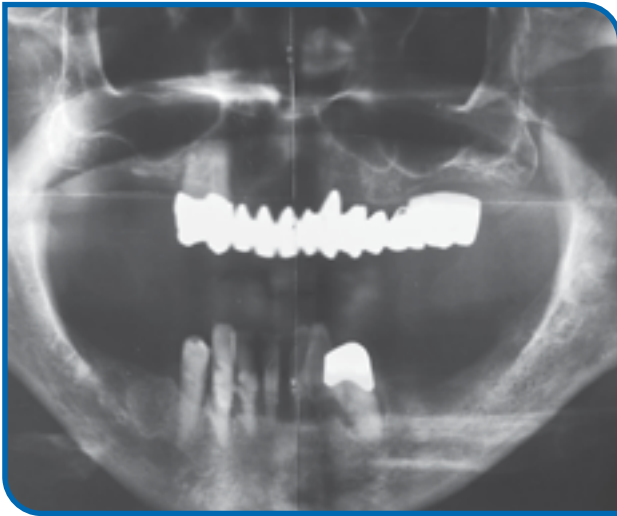
- Volker Bonatz vystudoval zubní lékařství na univerzitě v Kielu. Působil jako asistent u Marinesanitätsstaffel Wilhelmshaven a v soukromých praxích.
- V roce 2010 dokončil postgraduální studium (M.Sc.) v oboru ústní chirurgie / implantologie a v roce 2013 postgraduální studium (M.Sc.) v oboru estetické rekonstrukční stomatologie.
- Přednáší na konferencích v Německu i v zahraničí o implantologických a protetických tématech. Je rovněž členem Německé společnosti pro dentální implantologii (DGOI).
- V Landau provozuje soukromou praxi se specializací na implantologii a esteticko-funkční ošetření. Pro své pacienty hledá estetická řešení, která zůstanou funkční po mnoho let, s ohledem na jejich manuální zručnost a finanční situaci.

## ANAMNÉZA

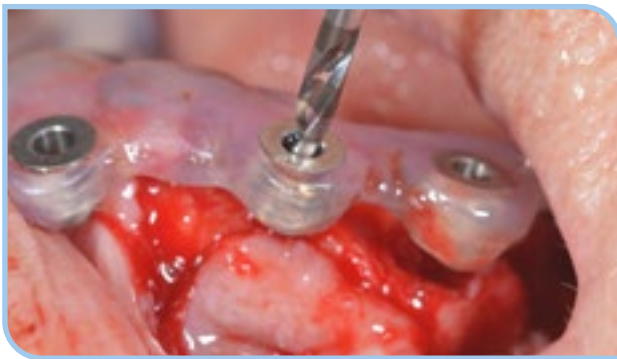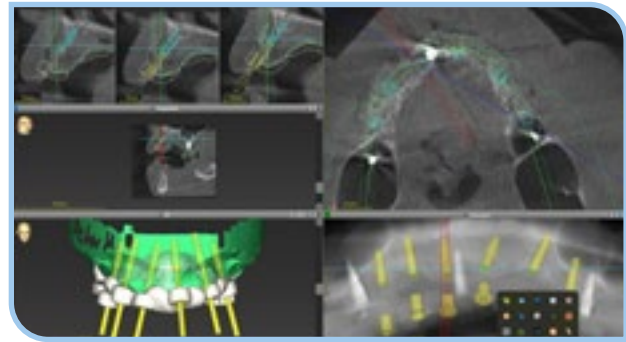
Pacientka přišla do ordinace se zbytkovým chrupem vpředu dole a celkovým můstkem v horní čelisti, přibližně 35 let starým a již dlouho rozviklaným. Žvýkací schopnost byla snižená a spojená s bolestí. Po extrakci zubů bylo zavedeno celkem deset implantátů BioniQ® o průměru 2,9 mm. Bylo zvoleno pilotní navigované vrtání. Vzhledem k výrazné atrofii bylo cílem dosáhnout snímatelného řešení na obou čelistech. Provizorní náhrady předcházely těm finálním po dobu přibližně tří měsíců.



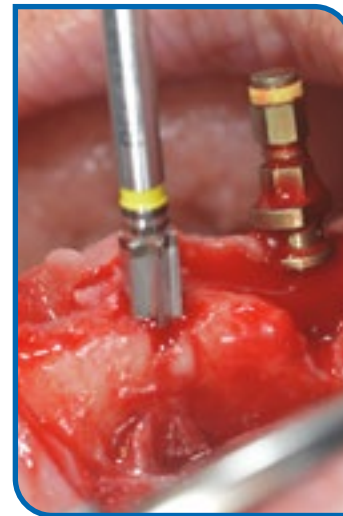
**1** Výchozí situace: v dolní čelisti zbytek zubů a v horní celkový můstek na několika částečně zničených pilířích, který je starý přibližně 35 let a již dávno se pohyboval.



**2** Po šetrné extrakci, alveolární kyretáži a sutuře dostal pacient dvě provizorní protézy. Na základě 3D dat bylo do horní čelisti naplánováno šest implantátů [BioniQ® S2.9](#).

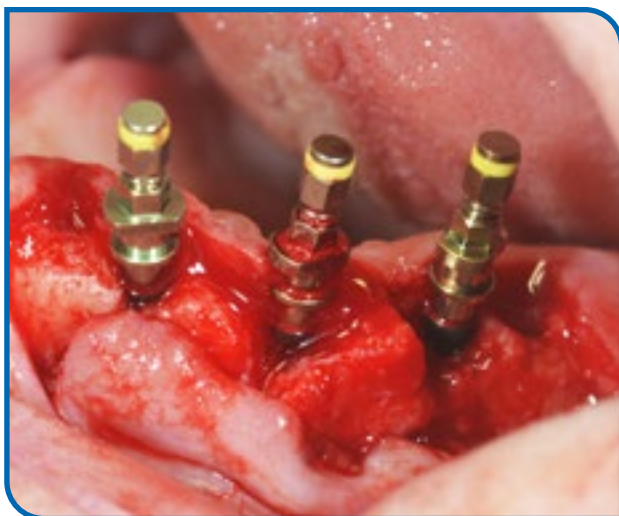


**3** Vysoce atrofická tvrdá tkáň neumožňovala upevnění šablony fixačními piny a ústní otvor neumožňoval umístění implantátů v posteriorní oblasti pomocí plně navigované implantace. [Pilotní navigované vrtání](#) umožnilo přesné umístění implantátů podle digitálního plánování.

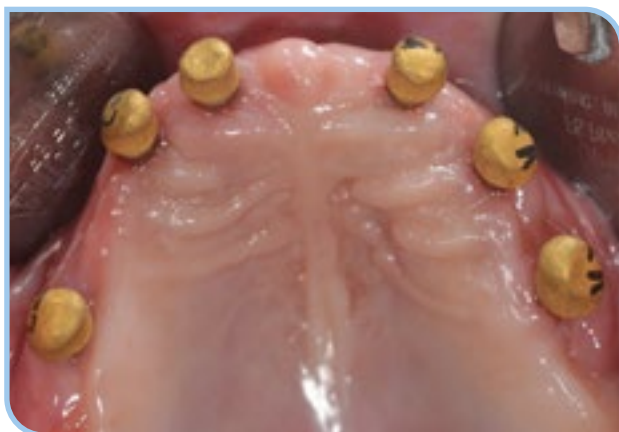
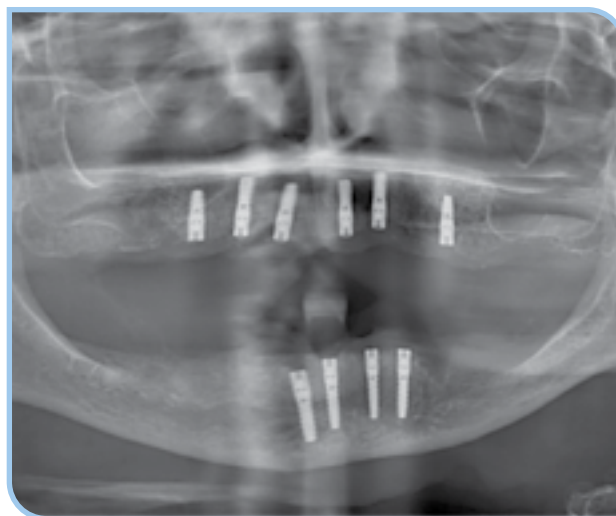

**4** Po odstranění chirurgické šablony pokračovala preparace pomocí [zahlučovacích fréz](#).

**5** Implantáty BioniQ® S2.9 v místech 13, 14 a 15 jsou zavedeny.



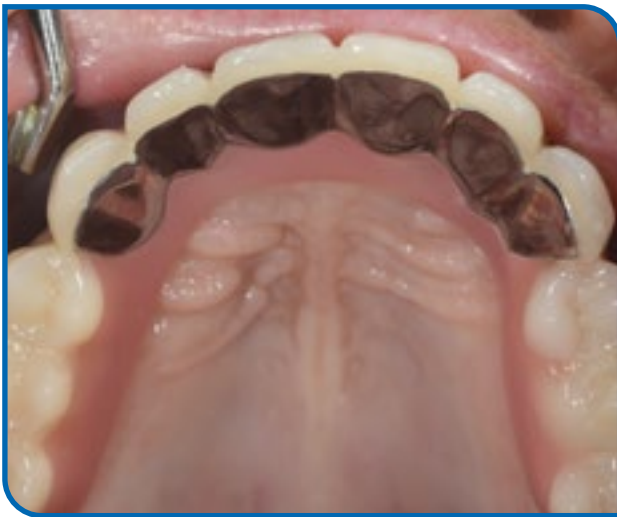**6** Šest implantátů BioniQ® o průměru 2,9 mm bylo zavedeno do horní čelisti a čtyři do dolní čelisti. Sklon a místa zavedení byly naplánovány v mandibule s ohledem na polohu foramen mentale.



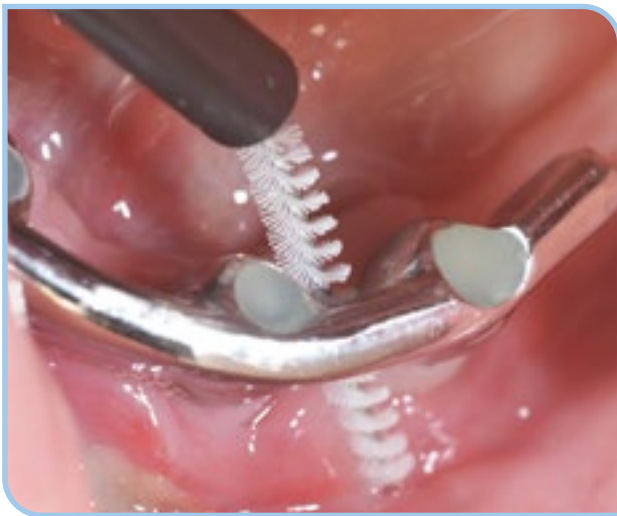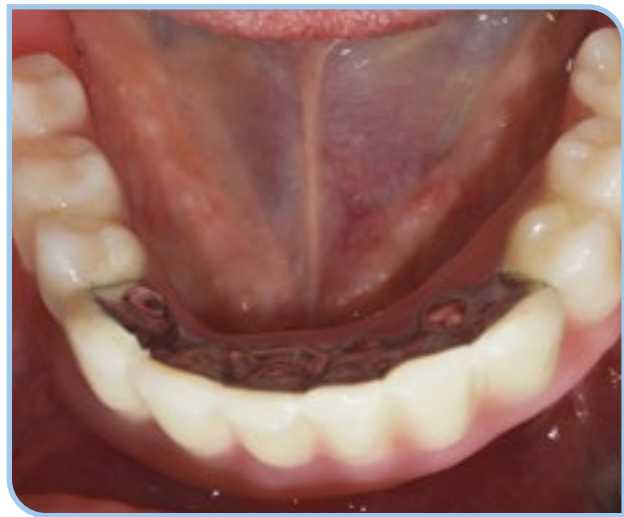**7** Vzhledem k denzitě kostí a pokročilému věku pacientky trvala fáze hojení čtyři měsíce. Zde nasazené galvanizované sekundární teleskopy v horní čelisti.

**8** Přesnost otisků a správné postavení předních zubů byly zkontrolovány během jedné návštěvy kontrolními dlahami pro implantáty a estetickými šablonami.

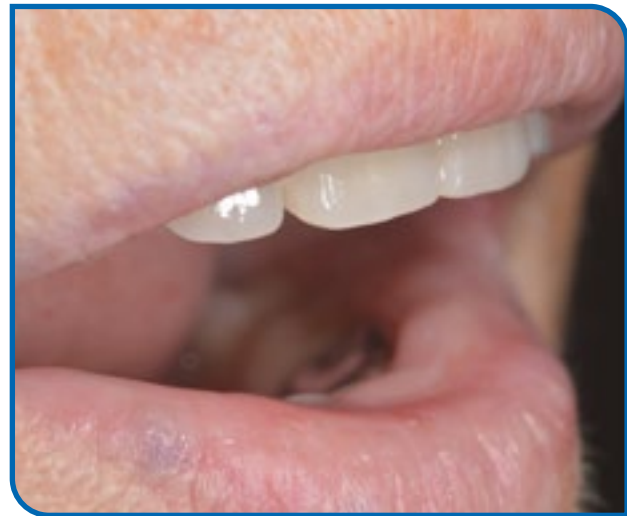**9** V horní čelisti byla použita teleskopická protéza bez patra s akrylovými komponenty, které jen minimálně zasahovaly do oblasti tuber maxillae, aby bylo dosaženo stabilní pozice.



**10** V dolní čelisti si anatomicky podmíněný posun čtyř implantátů do přední oblasti vyžádal třmenovou konstrukci, aby se zabránilo případné pozdější ztrátě frikce.



**11** Třmen lze čistit.



**12** Boční profil pacientky s finální zubní náhradou po dokončení léčby.

# KOMPLETNÍ REKONSTRUKCE CHRUPU S IMPLANTÁTY BIONIQ® A BIONIQ® PLUS



**Doc. MUDr. Martin Starosta, Ph.D.**  
(Česko)

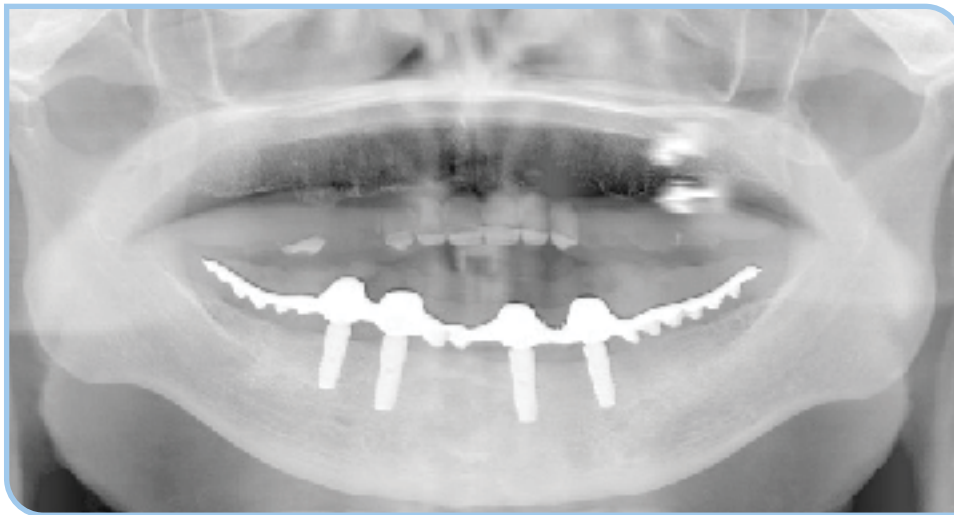
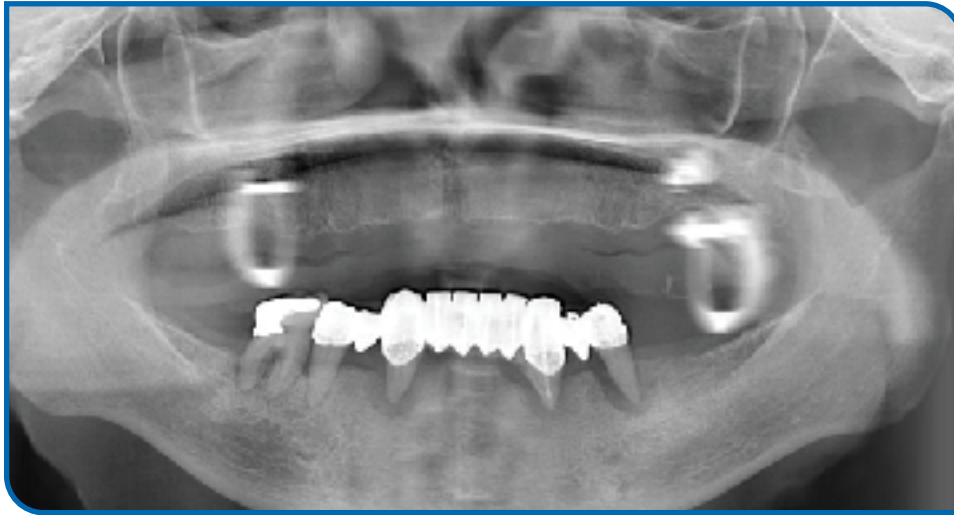- Martin Starosta vystudoval stomatologii na Univerzitě Palackého v Olomouci. Následně působil jako asistent na Stomatologické klinice Fakultní nemocnice v Olomouci.
- V roce 1999 byl jmenován soudním znalcem v oboru forenzní stomatologie.
- V roce 2023 převzal vedení katedry zubního lékařství Lékařské fakulty Ostravské univerzity. Současně také provozuje svou soukromou praxi v Olomouci.
- Je členem výboru České parodontologické společnosti a členem mezinárodních organizací, jako je Evropská parodontologická federace (EFP) a Mezinárodní tým pro implantologii (ITI). Výsledky své práce prezentuje v řadě odborných sdělení a vědeckých článků, je autorem učebnic a uznávaným přednášejícím v České republice i zahraničí.

## ANAMNÉZA

58letá žena, kuřačka. Bezzubá horní čelist, alveol zachován, ošetřena snímatelnou zubní náhradou po dobu posledních 4 let. Nefunkční fixní můstek nesený zuby 45, 43, 33, 35 v dolní čelisti a samostatný molár 46. Na přání pacientky byla nejprve ošetřena dolní čelist. Horní čelist byla ošetřena fixní náhradou na šesti implantátech až rok po úspěšném ukončení léčby dolní čelisti.



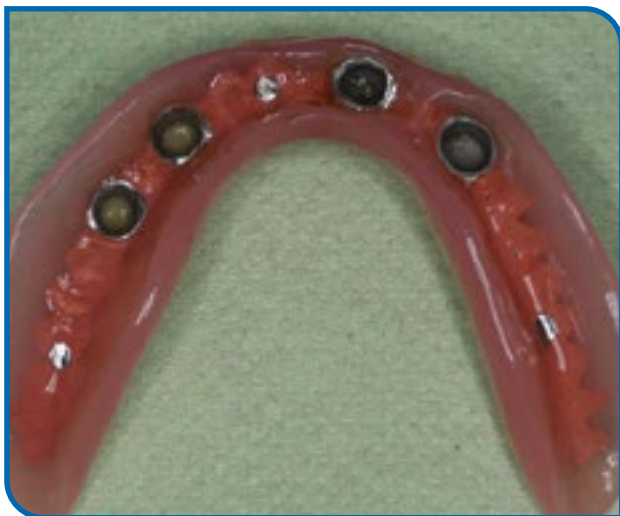**1** Výchozí situace: bezzubá horní čelist a můstek na zubech 45, 43, 33, 35 a samostatný molár 46 v dolní čelisti. Plán léčby spočíval v extrakci všech zbývajících zubů v dolní čelisti a zhotovení okamžité náhrady. Po zhojení extrakčních ran měly být zavedeny čtyři implantáty a následovat mělo zhotovení hybridní náhrady na teleskopech.



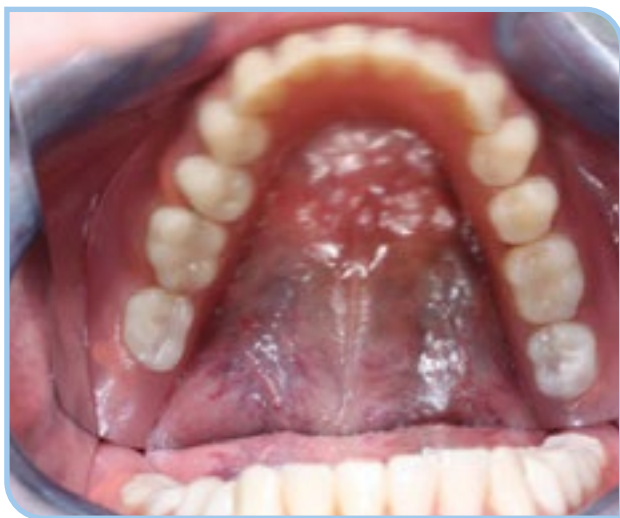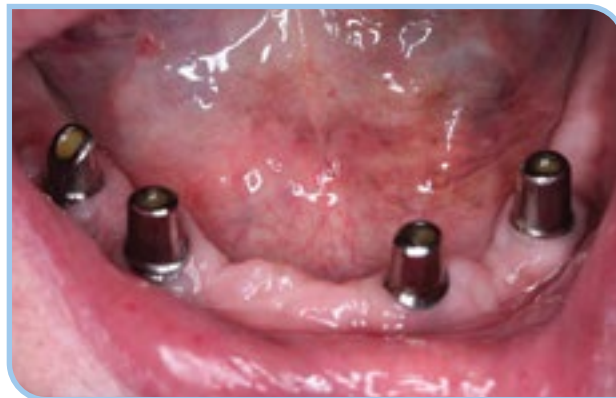**2** Tři měsíce po extrakci byly do dolní čelisti zavedeny čtyři implantáty. Na úrovni měkkých tkání byly zavedeny [implantáty BioniQ® Plus](#) (s leštěným krčkem) o  $\varnothing$  4 mm a délkách 10 a 12 mm. Vzhledem k objemu kosti byly zavedeny do oblastí 45, 43, 32 a 34. Původní náhrada byla použita jako chirurgická šablona.



**3** Po osmítýdenní vhojovací fázi byla zahájena protetická část ošetření. Byla zhotovena teleskopická protéza nesená implantáty.



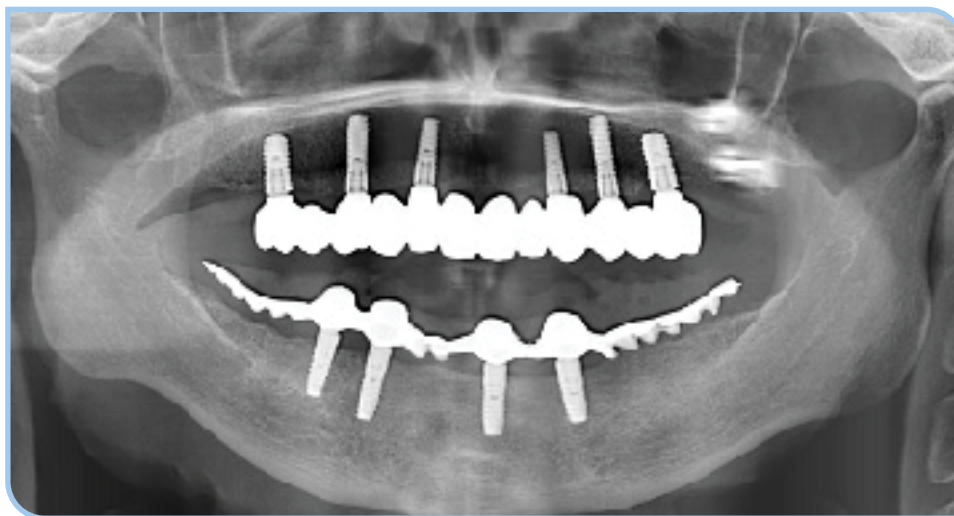
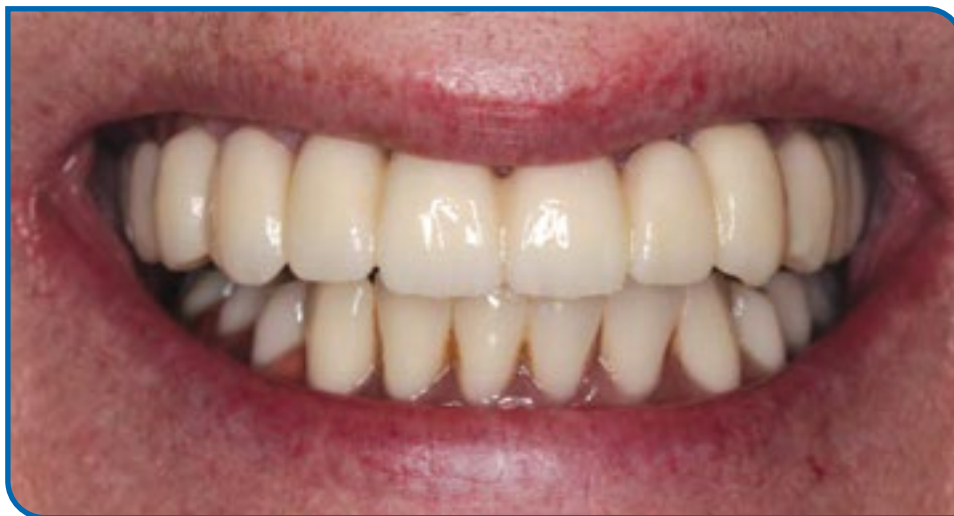**4** Teleskopické korunky na implantátech v dolní čelisti.



**5** Pacientka byla s výsledkem ošetření spokojená. Při kontrole po jednom roce bylo vše v pořádku. Pacientka si přála být ošetřena fixní náhradou také v horní čelisti.

**6** V horní čelisti 6 implantátů BioniQ® zavedených na úrovni kosti; frontální úsek:  $\varnothing$  4 mm, délka 12 a 14 mm; distální úsek:  $\varnothing$  5 mm, délka 10 mm. Po vhojovací fázi byl pacientce nasazen fixní, frézovaný most ze  $ZrO_2$ .

**7** Po kontrole a úpravě artikulace byla pacientka poučena o ústní hygieně horní čelisti. Další kontrola byla naplánována za šest měsíců. Při této kontrole pacientka vyjádřila spokojenost s estetikou a funkcí obou zubních náhrad.

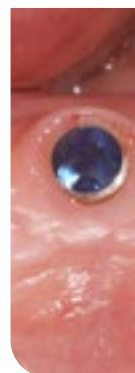
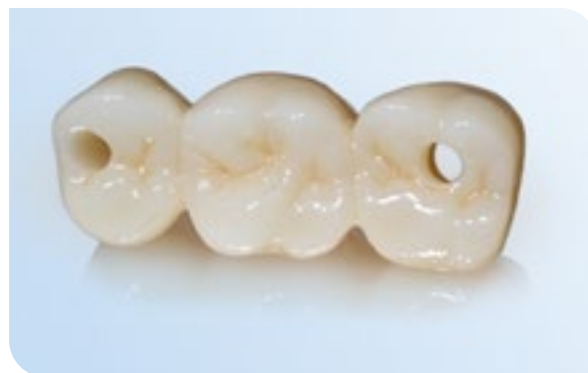
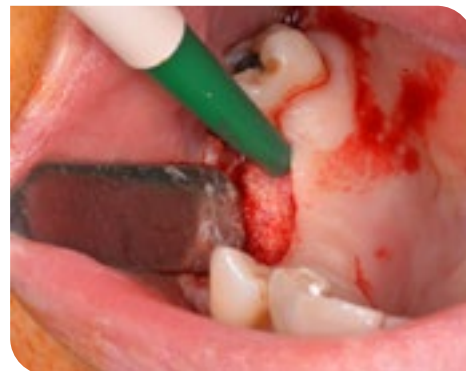**8** Kontrolní rentgenový snímek rovněž prokázal stabilitu alveolární kosti v okolí [implantátů](#). Pacientka je nyní tři roky po ošetření se stabilním výsledkem.





Doživotní záruka



**LASAK s.r.o.**

Českokobrodská 1047/46 • Hloubětín, 190 00 Praha 9

Tel.: +420 224 315 663 • Fax: +420 224 319 716 • E-Mail: [info@lasak.cz](mailto:info@lasak.cz) • [www.lasak.cz](http://www.lasak.cz)